การประยุกต์ใช้แกนกระบอกฉีดยาดามภายในโพรงกระดูกเพื่อรักษากระดูกหักในสัตว์ปีก

นางสาวมธุ บำรุงคุณากร

สถาบันวิทยบริการ
จุฬาลงกรณ์มหาวิทยาลัย

วิทยานิพนธ์นี้เป็นส่วนหนึ่งของการศึกษาตามหลักสูตรปริญญาวิทยาศาสตรมหาบัณฑิต

สาขาวิชาศัลยศาสตร์ทางสัตวแพทย์ ภาควิชาศัลยศาสตร์

คณะสัตวแพทยศาสตร์ จุฬาลงกรณ์มหาวิทยาลัย

ปีการศึกษา 2549

ISBN 974-14-2582-1

ลิขสิทธิ์ของจุฬาลงกรณ์มหาวิทยาลัย

APPLICATION OF TUBERCULIN SYRINGE PLUNGER FOR THE INTRAMEDULLARY FIXATION OF AVIAN FRACTURE

Miss Mathu Bumrungkunakorn

A thesis Sumitted in Partial Fulfillment of the Requirements

for the Degree of Master of Science Program in Veterinary Surgery

Department of Veterinary Science

Chulalongkorn University

Acedemic Year 2006

ISBN 974-14-2582-1

Copyright of Chulalongkorn University

490248

หัวข้อวิทยานิพนธ์	การประยุกต์ใช้แกนกระบอกฉีดยาดามภายในโพรงกระดูกเพื่อรักษากระดูกหักในสัตว์ปีก
โดย	นางสาว มธุ บำรุงคุณากร
สาขาวิชา	ศัลยศาสตร์ทางสัตวแพทย์
อาจารย์ที่ปรึกษา	ผู้ช่วยศาสตราจารย์ นายสัตวแพทย์ ดร. กัมปนาท สุนทรวิภาต
อาจารย์ที่ปรึกษาร่วม	ศาสตราจารย์ นายสัตวแพทย์ อติชาต พรหมาสา

คณะสัตวแพทยศาสตร์ จุฬาลงกรณ์มหาวิทยาลัย อนุมัติให้นับวิทยานิพนธ์ฉบับนี้เป็นส่วนหนึ่งของการศึกษาตามหลักสูตรปริญญามหาบัณฑิต

..... คณบดีคณะสัตวแพทยศาสตร์

(ศาสตราจารย์ นายสัตวแพทย์ ดร.อรรณพ คุณาวงษ์กฤต)

คณะกรรมการสอบวิทยานิพนธ์

..... ประธานกรรมการ

(ผู้ช่วยศาสตราจารย์ นายสัตวแพทย์ ดร.วรพันธุ์ ณ สงขลา)

..... อาจารย์ที่ปรึกษา

(ผู้ช่วยศาสตราจารย์ นายสัตวแพทย์ ดร. กัมปนาท สุนทรวิภาต)

..... อาจารย์ที่ปรึกษาร่วม

(ศาสตราจารย์ นายสัตวแพทย์ อติชาต พรหมาสา)

..... กรรมการ

(ศาสตราจารย์ นายสัตวแพทย์ ดร. มาริษศักร์ กัลล์ประวิทธ์)

..... กรรมการ

(รองศาสตราจารย์ นายสัตวแพทย์ ดร. อนุเทพ รังสีพิพัฒน์)

มธุ บำรุงคุณากร : การประยุกต์ใช้แกนกระบอกฉีดยาดามภายในโพรงกระดูกเพื่อรักษากระดูกหักในสัตว์ปีก. (APPLICATION OF TUBERCULIN SYRINGE PLUNGER FOR THE INTRAMEDULLARY FIXATION OF AVIAN FRACTURE): อ. ที่ปรึกษา ผศ.นสพ. ดร. กัมปนาท สุนทรวิภาต, อ. ที่ปรึกษาร่วม ศ.นสพ. อติชาต พรหมาสา, 63 หน้า. ISBN 974-14-2582-1.

การวิจัยนี้ศึกษาในไก่ไข่เพศผู้จำนวน 19 ตัว ซึ่งเป็นตัวแทนของสัตว์ปีก ไก่ทุกตัวได้รับการวางยาสลบและเปิดผ่าบริเวณส่วนของหน้าแข้งด้วยเทคนิคัยกรรมปลอดเชื้อเพื่อทำให้เกิดการหักของกระดูกทิบิโอทาร์ซัสด้านขวาบริเวณ 1/3 จากปลายล่าง แบ่งไก่ออกเป็น 2 กลุ่มเพื่อรักษากระดูกหักโดยใช้วัสดุยึดตรึงในโพรงกระดูก กลุ่มที่ 1 (10 ตัว) รักษาโดยใช้แกนกระบอกฉีดยายึดดามภายในโพรงกระดูกและใส่แท่งเหล็กเล็กๆตรึงขวางกระดูกและแกนกระบอกฉีดยา และกลุ่มที่ 2 (9 ตัว) ยึดตรึงกระดูกโดยใช้แท่งเหล็กไม่เป็นสนิมยึดดามภายในโพรงกระดูก ประเมินผลการวิจัยจากการใช้ขาของไก่ การตรวจทางรังสีวิทยา และการตรวจตัวอย่างทางจุลพยาธิวิทยา จากการประเมินผลดังกล่าวพบว่าไก่กลุ่มที่ 1 ทุกตัวสามารถใช้ขาลงน้ำหนักได้อย่างปกติที่ 12 สัปดาห์ ส่วนการประเมินผลจากภาพถ่ายทางรังสีวิทยาในแต่ละสัปดาห์พบการต่อติดของกระดูกที่หักอย่างสมบูรณ์ในไก่ทุกตัวที่ 10 สัปดาห์และมีการต่อติดของกระดูกอย่างปกติในไก่กลุ่มที่ 1 สำหรับไก่กลุ่มที่ 2 มีการต่อติดของกระดูกอย่างปกติยกเว้นไก่ 1 ตัวที่พบการติดเชื้อที่โพรงกระดูกในสัปดาห์ที่ 4 ภายหลังการทำศัลยกรรม การวิเคราะห์ผลทางสถิติพบการใช้ขาของไก่ทั้งสองกลุ่มที่ 8 สัปดาห์แตกต่างอย่างมีนัยสำคัญทางสถิติ ($p<0.05$) สำหรับสัปดาห์ที่ 4, 10, 12 และ 48 พบการใช้ขาของไก่ทั้งสองกลุ่มไม่มีความแตกต่างอย่างมีนัยสำคัญทางสถิติ ($p<0.05$) การวิเคราะห์ผลทางสถิติเปรียบเทียบการต่อติดของกระดูกในไก่ทั้งสองกลุ่ม ไม่มีความแตกต่างอย่างมีนัยสำคัญทางสถิติเช่นกัน ($p<0.05$) จากการศึกษาดังกล่าว ไก่ทั้งสองกลุ่มพบการต่อติดของกระดูก และการใช้ขาของสัตว์ที่ใกล้เคียงกันโดยไก่กลุ่มที่ 1 ไม่พบปฏิกิริยาต่อต้านใดๆของร่างกายต่อแกนกระบอกฉีดยา รวมทั้งไม่พบการติดเชื้อในโพรงกระดูก ผลการศึกษานี้แสดงให้เห็นว่า การใช้แกนกระบอกฉีดยายึดดามภายในโพรงกระดูก สามารถใช้เป็นทางเลือก ในการรักษากระดูกทิบิโอทาร์ซัสหักได้

ภาควิชา	ศัลยศาสตร์	ลายมือชื่อนิสิต.....มธุ บำรุงคุณากร.....
สาขาวิชา	ศัลยศาสตร์ทางสัตวแพทย์	ลายมือชื่ออาจารย์ที่ปรึกษา.....
ปีการศึกษา	2549	ลายมือชื่ออาจารย์ที่ปรึกษาร่วม.....

4775571131 : MAJOR VETERINARY SURGERY

KEY WORD: INTRAMEDULLARY POLYPROLENE ROD FIXATION/ AVIAN FRACTURE/ TUBERCULIN SYRINGES

MATHU BUMRUNGKUNAKORN : APPLICATION OF TUBERCULIN SYRINGE PLUNGER FOR THE INTRAMEDULLARY FIXATION OF AVIAN FRACTURE. THESIS ADVISOR : ASSOC. PROF. KUMPANART SOONTORNVIPART, D.V.M., Ph.D., THESIS CO-ADVISOR : PROF. ATICHAT BRAHMASA, D.V.M., M.S., 63 pp. ISBN 974-14-2582-1.

Fractures at the distal third of right tibiotarsus were surgically induced under general anesthesia in 19 layer chicken which were divided into 2 groups. Tibiotarsal fracture of chicken in group 1 (n = 10) was intramedullary stabilized with tuberculin syringe plunger whereas group 2 (n = 9) was stabilized with intramedullary pin. Clinical outcomes, as investigated by limb function, radiological and histopathological evaluations at 4, 8, 10, 12 and 48 week postoperatively showed normal bone healing in every individual except one chick in group 2 which showed osteomyelitis in week 4 postoperatively. All chicken had complete weight bearing in 12 weeks and complete radiological bone healing in 10 weeks. There were no statistical significance in the gait and radiological evaluations between groups, however at eight week of gait evaluation, chicken in group 1; gait evaluation in 8 weeks had significantly better lameness score than those in group 2 ($P<0.05$). It maybe concluded that tuberculin syringe plunger had less stability and axial load shearing than intramedullary pin. Bone stabilized with tuberculin syringe plunger had normal bone healing and limb functions the same as bone stabilized with stainless steel pin. Moreover, tuberculin syringe plunger did not induced bone reaction and osteomyelitis. Tuberculin syringe plunger appears to represent an alternative for the repaired of tibiotarsal avian fracture.

Department	Veterinary Surgery	Student's Signature...Mathu Bumrungkunakorn
Field of Study	Veterinary Surgery	Advisor's Signature...K. Soontornvipart
Academic Year	2006	Co-advisor's Signature...Atichat Brahmasa

กิตติกรรมประกาศ

วิทยานิพนธ์ฉบับนี้สำเร็จลุล่วงไปด้วยดี เนื่องจากได้รับความช่วยเหลือเป็นอย่างดีจาก ศาสตราจารย์ น.สพ. อติชาต พรหมาสา และผู้ช่วยศาสตราจารย์ น.สพ.ดร. กัมปนาท สุนทรวิภาต ที่ได้กรุณาช่วยเหลือ ให้คำแนะนำและปรึกษา ตลอดจนตรวจแก้ไขข้อบกพร่องต่างๆ มาโดยตลอด ผู้วิจัยขอกราบขอบพระคุณเป็นอย่างสูงมา ณ โอกาสนี้

ขอกราบขอบพระคุณ ศาสตราจารย์ น.สพ.ดร. มาริษศักร์ กัลล์ประวิทธ์ รองศาสตราจารย์ นายสัตวแพทย์ ดร. อนุเทพ รังสีพิพัฒน์ และ ผู้ช่วยศาสตราจารย์ น.สพ.ดร. วรพันธุ์ ณ สงขลา คณะกรรมการสอบวิทยานิพนธ์ ที่กรุณาสละเวลาให้คำแนะนำ ทำให้วิทยานิพนธ์มีคุณค่าและสมบูรณ์ยิ่งขึ้น

ขอขอบพระคุณ รองศาสตราจารย์ อัจฉรา ธวัชสิน ที่กรุณาสละเวลาให้คะแนะนำเกี่ยวกับเรื่องสถิติ ทำให้วิทยานิพนธ์สมบูรณ์ยิ่งขึ้น

ขอขอบคุณอาจารย์ ประจำภาควิชาศัลยศาสตร์ คณะสัตวแพทยศาสตร์ นายสัตวแพทย์ประจำโรงพยาบาลสัตว์เล็ก คณะสัตวแพทยศาสตร์ จุฬาลงกรณ์มหาวิทยาลัย ที่ให้ความช่วยเหลือ และอำนวยความสะดวกตลอดระยะเวลาการทำวิจัย

ขอขอบคุณ คุณ รังสิมา ทิมอรุณ บุคลากรห้องผ่าตัด ห้องตรวจโรค ห้องเอ็กซเรย์ และ ห้องธุรการ ภาควิชาศัลยศาสตร์ คณะสัตวแพทยศาสตร์ จุฬาลงกรณ์มหาวิทยาลัย ทุกๆท่าน ที่คอยให้ความช่วยเหลือและอำนวยความสะดวกในการทำวิจัยครั้งนี้

ขอขอบคุณ สพ.ญ. พัลลภา ว่องเศรษฐชัย ที่ให้ความช่วยเหลือและและให้กำลังใจมาโดยตลอด

สุดท้ายนี้ ขอบพระคุณ คุณพ่อ คุณแม่ สมาชิกในครอบครัว และเพื่อนๆทุกคน ที่ให้กำลังใจและสนับสนุนการทำวิจัยครั้งนี้ให้สำเร็จลุล่วงไปได้ด้วยดี

สารบัญ

หน้า

สารบัญตาราง

หน้า

สารบัญภาพ

ภาพประกอบ หน้า

ภาพประกอบ หน้า

ภาพประกอบ หน้า

สถาบันวิทยบริการ
จุฬาลงกรณ์มหาวิทยาลัย

บทที่ 1

บทนำ

ความสำคัญและที่มาของปัญหา

ปัจจุบันการเลี้ยงนกเป็นสัตว์เลี้ยงสวยงามในประเทศไทย มีความนิยมมากขึ้น โดยเฉพาะอย่างยิ่งใน 5-10 ปีที่ผ่านมา ดังนั้นการรักษาสัตว์ปีกในกลุ่มนี้จึงมีความสำคัญและได้รับความสนใจ โรคต่างๆที่พบในสัตว์ปีกนั้นร้อยละ 30.14 เกิดจากการบาดเจ็บ ซึ่งร้อยละ 70.04 ของการบาดเจ็บเกิดจากกระดูกหัก (McCartney, 1994) สาเหตุของการเกิดกระดูกหักในนก ได้แก่ การบาดเจ็บ การขาดสารอาหาร ความไม่สมดุลของภาวะโภชนาการ และการติดเชื้อ สัตว์ปีกที่มีกระดูกหักที่ขามักจะยกขา หรือเดินขากะเผลก ถ้าปีกหักจะพบปีกตกหรือปีกหย่อนกว่าข้างปกติ และสัตว์ไม่สามารถบินได้ การวินิจฉัยกระดูกหักที่เกิดในสัตว์ปีก ทำได้จากการตรวจร่างกายทั่วไป และการตรวจทางรังสีวิทยา (Burr, 1987; Redig, 2000; Blass, 1987) วิธีการและหลักการรักษากระดูกหักในสัตว์ปีกส่วนใหญ่ มักประยุกต์มาจากการรักษากระดูกหักในสัตว์เลี้ยงลูกด้วยน้ำนม โดยนำปลายกระดูกที่หักมาต่อกันให้สมบูรณ์ แล้วยึดส่วนที่หักด้วยอุปกรณ์ที่มั่นคงและไม่มีการติดเชื้อซึ่งทำให้สัตว์สามารถกลับมาใช้งานส่วนที่หักได้อย่างสมบูรณ์และรวดเร็ว (Bennett, 1997; Bush *et al.*, 1976; Olmstead *et al.*, 1996) วิธีการรักษากระดูกหัก ในสัตว์ปีก แบ่งเป็น 2 วิธีหลักๆ คือ การยึดดามจากภายนอกกระดูก (external immobilization) และ การยึดดามจากภายในกระดูก (internal immobilization) ซึ่งแต่ละวิธีมีความเหมาะสมต่อการรักษากระดูกหักในสัตว์ปีกต่างกัน ในอดีตมักทำการรักษากระดูกหักในสัตว์ปีกโดย การยึดดามจากภายนอกกระดูก ซึ่งอาจมีผลให้มีการต่อติดของกระดูกผิดรูป (malunion) และมีความผิดปกติทางกายวิภาค ซึ่งทำให้นกสวยงามหมดคุณค่า และ รบกวนการดำรงชีวิตของสัตว์ การยึดดามจากภายในกระดูกมีหลายวิธี ได้แก่ การรักษาโดยใช้แท่งโลหะไม่เป็นสนิมดามภายในโพรงกระดูก (intramedullary pin, IM pin) แผ่นโลหะดามกระดูก (bone plate) และอุปกรณ์ ยึดกระดูกภายจากนอก (external fixation) ซึ่งปัญหาสำคัญสำหรับการรักษากระดูกหักในสัตว์ปีก คือ อุปกรณ์ไม่สามารถยึดภายในโพรงกระดูก หรือ ยึดกับผิวกระดูก ได้อย่างมั่นคง อุปกรณ์ที่ใช้ส่วนใหญ่มีน้ำหนักมาก ทำให้สัตว์ปีกเสียสมดุลในการทรงตัว และต้องผ่าตัดนำอุปกรณ์ออกภายหลังกระดูก ต่อติดแล้ว ทำให้สัตว์ต้องเสี่ยงซ้ำในการวางยาสลบ (Coles, 1985; Levitt, 1989; Wander *et al.*,2000; MacCoy and Haschek, 1988; Rupley, 1999) จากเหตุผลสำคัญ ดังกล่าว จึงได้มีการคิดค้นนำวัสดุที่น้ำหนักเบา และไม่จำเป็นต้องนำออกภายหลังจากมีการต่อติดของกระดูก เช่น ซีเมนต์เชื่อมกระดูก (polymethlymethacrylate, PMMA) แท่งโพลีโพรพิลีน(polypropylene) หรือ โพลีไดออกซาโนน (polydioxanone, PDS) ยึดภายใน

โพรงกระดูก และ การใช้ xenograft cortical bone (Maccoy and Haschek, 1988) สำหรับการใช้ซีเมนต์กระดูกในการยึดกระดูกหักในสัตว์ปีกจะใช้ได้ดีกับสัตว์ปีกที่มีขนาดเล็ก แต่การเกิดความร้อนจากกระบวนการ polymerization มีผลต่อหลอดเลือดภายในโพรงกระดูก (endosteal blood supply) หรือมีผลต่อการหายของกระดูก การใช้งานยุ่งยาก วัสดุหายาก และราคาแพง (Borman and Putney, 1978) ส่วนการใส่แท่ง polypropylene หรือแท่ง polydioxanone ยึดภายในโพรงกระดูกโดยการใส่แบบ shuttle พบว่าอุปกรณ์ที่ใช้มีน้ำหนักเบา ราคาถูกกว่าวิธีอื่น สามารถจัดกระดูกกลับเข้าที่ตามแนวแกนเดิม (axial alignment) ได้ดี โดยเฉพาะถ้ากระดูกหักแบบขวาง (transverse fracture) จะสามารถต้านแรงงอได้ดี มีความมั่นคงเพียงพอที่จะทำให้เกิดการหายของกระดูกได้ไม่รบกวน การทำงานของข้อต่อ และไม่ต้องเปิดแผลผ่าตัดกว้าง (MacCoy, 1983; MacCoy, 1991; MacCoy,1996) ปัจจุบันในประเทศไทยพบว่า อุปกรณ์ที่ใช้ยังหายากและราคาสูง จากปัญหาต่างๆ ดังกล่าว ผู้ศึกษาวิจัยมีความคิดว่า ควรศึกษาถึงการนำอุปกรณ์ที่มีน้ำหนักเบา ราคาถูก หาได้ง่าย ไม่รบกวนการทำงานของข้อต่อ ไม่จำเป็นต้องนำออกภายหลังกระดูกต่อติด ซึ่งจะลดความเสี่ยงในการวางยาสลบและการผ่าตัดซ้ำ มาใช้ในการรักษากระดูกหักในสัตว์ปีก

วัตถุประสงค์ของการวิจัย

ศึกษาผลของการใช้แกนกระบอกฉีดยาดามภายในโพรงกระดูกหักของสัตว์ปีกและศึกษาปฏิกิริยาของร่างกายต่อแกนกระบอกฉีดยาที่ใช้ในการดามภายในโพรงกระดูก

คำถามการวิจัย

1. การใช้แกนกระบอกฉีดยาดามภายในโพรงกระดูก tibiotarsus ของสัตว์ปีกที่หักจะสามารถทำให้เกิดการต่อติดของกระดูกได้หรือไม่ และเป็นอย่างไรเมื่อเปรียบเทียบกับการรักษากระดูกหักในสัตว์ปีกโดยใช้แท่งโลหะไม่เป็นสนิมดามภายในโพรงกระดูก

2. การใช้แกนกระบอกฉีดยาดามภายในโพรงกระดูก tibiotarsus มีผลต่อ กระบวนการซ่อมแซมของกระดูกอย่างไร และมีปฏิกิริยาต้านต่อวัสดุหรือไม่

คำสำคัญ (Key words)

Intramedullary polypropylene rod fixation, avian fracture, tuberculin syringes

การใช้แท่ง polypropylene ดามภายในโพรงกระดูก กระดูกหักในสัตว์ปีก กระบอกฉีดยาทูเบอร์คูลิน

ประโยชน์ที่คาดว่าจะได้รับจากงานวิจัย

วัสดุที่สามารถนำมาประยุกต์ใช้ในการรักษากระดูกหักในสัตว์ปีก ที่หาได้ง่าย ราคาถูก และสามารถใช้งานได้ในการรักษาทางคลินิก

วิธีการทำศัลยกรรมกระดูก รยางค์ของสัตว์ปีกโดยการยึดภายในโพรงกระดูก ซึ่งไม่มีผลต่อการทำงานของข้อต่อ สัตว์สามารถกลับมาใช้งานกระดูกส่วนที่หักได้อย่างสมบูรณ์

บทที่ 2

เอกสารและงานวิจัยที่เกี่ยวข้อง

การรักษากระดูกหักในสัตว์ปีกได้มีการประยุกต์มาจากการรักษากระดูกหักในสัตว์เลี้ยงลูกด้วยน้ำนม ซึ่งการรักษาทางด้านศัลยกรรมในสัตว์ปีก เริ่มแรกมีรายงานในปี 1960 (Amand, 1977) การรักษากระดูกหักในสัตว์ปีกในขณะนั้นมักทำโดยการยึดดามจากภายนอกกระดูกของสัตว์ โดยเฉพาะเมื่อมีการหักแบบง่าย สำหรับการหักของกระดูกแบบหลายชิ้น ที่มีรายงานการรักษาโดยการผ่าตัด เช่น การใส่เหล็กยึดดามภายในโพรงกระดูก (intramedullary pin) การใส่แผ่นโลหะดามกระดูก (bone plate) หรือการใส่แท่งเหล็กดามกระดูกจากภายนอก (external fixation) มักพบปัญหาต่างๆในการรักษากระดูกหักภายหลังการผ่าตัด เช่น ปัญหาการเกิดถุงน้ำที่กระดูก (bone cyst) ปัญหาความไม่มั่นคงของอุปกรณ์ใส่กระดูก ซึ่งในขณะนั้นยังไม่ทราบว่าเกิดจากสาเหตุใด การแก้ไขปัญหาดังกล่าวทำได้เพียงแค่เสริมความแข็งแรงของอุปกรณ์ดามกระดูกโดยการดามกระดูกจากภายนอกร่วม (Altman, 1977) ในปี 1976 เริ่มมีการนำซีเมนต์กระดูกมาใช้ในการรักษากระดูกหักในสัตว์ปีก ซึ่งจากผลการศึกษาในปี 1978 ในการรักษากระดูกปีกของนกพิราบพบว่า ผลของการรักษาค่อนข้างดี แม้ว่าจะไม่สามารถทำนายได้ว่าอายุการใช้งานของซีเมนต์กระดูกมีระยะเวลาเท่าใด (Borman and Putney, 1978) การใช้แท่งเหล็กดามกระดูกจากภายนอก จากรูปแบบเดิมที่ต้องใช้อุปกรณ์ที่มีน้ำหนักมากซึ่งรบกวนการเคลื่อนไหวของสัตว์ Marlow และ Seibels ได้คิดค้นนำอุปกรณ์ที่มีน้ำหนักน้อย เช่น ใช้เข็มฉีดยา และกระบอกฉีดยา มาประยุกต์ใช้ในการรักษากระดูกหักในสัตว์ปีกโดยการยึดดามจากภายนอก ซึ่งพบว่าได้ผลในการรักษาดี (Marlow and Seibels, 1981) การเริ่มหาอุปกรณ์ที่มีน้ำหนักเบา ไม่รบกวนการเคลื่อนไหวของสัตว์ปีก เป็นหลักการที่สำคัญในการประยุกต์และหาอุปกรณ์ต่างๆเพื่อให้เกิด ความเหมาะสม ในการรักษากระดูกหักแต่ละชนิดในสัตว์ปีกในเวลาต่อมา

สาเหตุของการเกิดกระดูกหักในสัตว์ปีก

การบาดเจ็บมักเป็นสาเหตุหลักของการเกิดกระดูกหักในสัตว์ปีก (28%) สัตว์มักเกิดการบาดเจ็บได้โดย การถูกยิง ถูกตี ขาติดกับกรง โดนสัตว์อื่นทำร้าย ส่วนสาเหตุอื่นๆเช่น มีความไม่เหมาะสม ของสารอาหาร หรือ ความไม่เหมาะสมของภาวะโภชนาการ มีความผิดปกติของระบบเมตาบอลิสม หรือ อาจเกิดกระดูกหักเนื่องจากการติดเชื้อ (Blass, 1987)

อุบัติการการเกิดกระดูกหักในสัตว์ปีก

ลักษณะทางกายวิภาคของสัตว์ปีก จะป้องกันการหักของกระดูกที่มีโพรงอากาศอยู่ด้านในโดยจะพบว่า กระดูกท่อนบนสุด เช่น กระดูกฮิวเมอรัส (humerus) หรือ กระดูกฟีเมอร (femur) ที่ติด

กับลำตัวจะแนบกับลำตัวมากกว่าในสัตว์อื่นๆ และมีมวลของกล้ามเนื้อมาก อย่างไรก็ตาม กระดูกที่มีโพรงอากาศอยู่ภายในและกระดูกที่มีกล้ามเนื้อปกคลุมน้อย เช่น กระดูก tibiotarsus คือกระดูกที่เสี่ยงกับการหักมากกว่ากระดูกท่อนอื่นๆ เนื่องจากกระดูกที่มีโพรงอากาศอยู่ภายในนั้น เปราะและมีผิวกระดูกที่บางกว่ากระดูกรยางค์ปกติ ส่วนกระดูกที่มีกล้ามเนื้อปกคลุมน้อยนั้นเมื่อได้รับแรงกระแทกจากภายนอก จะมีการรองรับแรงของเนื้อเยื่อโดยรอบต่ำ ทำให้แรงนั้นกระทบกับกระดูกโดยตรงการหักของกระดูก tibiotarsus พบได้บ่อยในนกพิราบ และนกตระกูล psittacine (Redrobe, 2002; Harcourt-Brown, 2005) ในขณะที่กระดูกท่อนอื่นๆ ยังไม่มีรายงานอุบัติการการเกิดกระดูกหักในแต่ละท่อนออกมาชัดเจน

อาการ

สัตว์ปีกที่กระดูกหัก มักไม่สามารถใช้อวัยวะส่วนที่หักได้ กรณีที่ปีกหัก สัตว์จะมีปีกตกหรือปีกห้อย กรณีที่ขาหัก สัตว์จะไม่ใช้ขาและยกขา เนื่องจากผิวหนังของสัตว์ปีกบาง จึงมักพบกระดูกที่หักเปิดออกมานอกผิวหนัง ซึ่งมักจะเกิดเนื้อตายได้ง่าย ถ้าการหักของกระดูกนั้นเป็นแบบปิดและ มีการเคลื่อนไม่มาก สัตว์อาจแสดงอาการกะเผลก หรือ เจ็บ ซึ่งจำเป็นต้องได้รับการตรวจวินิจฉัยอื่นๆร่วม เพื่อยืนยันการหักของกระดูกดังกล่าว

การตรวจวินิจฉัย

การซักประวัติที่ครบถ้วน การสังเกตุอาการ และการตรวจร่างกายทั่วไป จะสามารถตรวจกระดูกที่หักได้ ในการตรวจร่างกายของสัตว์ปีกต้องอาศัยความระมัดระวังมากกว่าสัตว์อื่นเนื่องจากสัตว์มีขนาดเล็ก อัตราการเมตาบอลิสมสูง เกิดความเครียดจากการจับบังคับได้ง่าย โดยทั่วไปมักตรวจสัตว์โดยการดูจากภายนอก จากนั้นจึงตรวจร่างกายทั่วๆไป และคลำตรวจตัวสัตว์เป็นลำดับสุดท้าย สำหรับกรณีที่มีปีกหัก อาจจะพบว่าสัตว์นั้นไม่มีปีกตก หรือปีกห้อย แต่พบว่าปีกอยู่ในลักษณะปกติได้ การคลำตรวจที่แรงเกินไปอาจเพิ่มการบาดเจ็บกับสัตว์ การจับบังคับสัตว์ต้องใช้ความนุ่มนวล ควรให้สัตว์นั้นอยู่ในสิ่งแวดล้อมที่อบอุ่น มืด ในขณะที่สัตว์นั้นรอการตรวจ หรือรอการผ่าตัด อาจต้องตรวจเลือด หรือเพาะเชื้อในกรณีที่จำเป็น (Splink, 1987) สำหรับการตรวจทางรังสีวิทยามักใช้เพื่อยืนยันว่ามีการหักของกระดูก เพื่อให้ทราบว่ามีการหักของกระดูกแบบไม่แสดงอาการหรือไม่ และเพื่อให้ทราบชนิดของการหัก ตำแหน่งที่หัก เพื่อวางแผนในการรักษาต่อไป บางกรณีที่สัตว์ตื่นกลัว อาจจำเป็นต้องให้ยาซึมหรือยาสลบกับสัตว์ เพื่อหลีกเลี่ยงการบาดเจ็บที่อาจเกิดเพิ่มขึ้น เนื่องจากการตรวจร่างกายทั่วไป และการจับบังคับเพื่อถ่ายภาพทางรังสีวิทยา (Coles, 1985; Galvin, 1980)

การตรวจทางรังสีวิทยา

การตรวจทางรังสีวิทยามีประโยชน์มากในการตรวจวินิจฉัยการหักของกระดูก ทั้งในกรณีที่สัตว์แสดงอาการทางคลินิก และกรณีที่สัตว์ไม่แสดงอาการ การถ่ายภาพทางรังสีวิทยาในสัตว์ปีกขนาดเล็กทำได้ยากกว่าสัตว์ปีกขนาดใหญ่ โดยเฉพาะการจัดท่าและการจับบังคับ เนื่องจากสัตว์ปีกขนาดเล็กนั้นหายใจเร็ว เวลาที่ใช้ในการถ่ายภาพจึงควรกำหนดให้สั้นที่สุด เพื่อป้องกันภาพไหวเมื่อสัตว์ หายใจเข้า ออก โดยปกติ จะตั้งค่า exposure time ที่ 0.015-0.05 วินาที 200-300 mA และค่า kV ต่ำๆ เช่น 45-55 kV เพื่อให้เห็นความแตกต่างของอวัยวะได้ชัดเจน ปกติกระดูกของสัตว์ปีกจะบางกว่ากระดูก ของสัตว์อื่นและมีการพอกของกระดูกภายในน้อยกว่า ภาพรังสีวิทยากระดูกที่หักจะถ่าย 2 ท่า คือท่า anterior posterior และท่า lateral อาจจำเป็นที่จะต้องถ่ายท่าเฉียง (oblique) เพิ่มเพื่อการวินิจฉัย ที่ถูกต้อง (Dolphin and Olsen, 1979)

การรักษา

หลักการรรักษากระดูกหักในสัตว์ปีก

หลักการรักษากระดูกหักในสัตว์ปีกนั้นคล้ายคลึงกับในสัตว์เลี้ยงลูกด้วยน้ำนม แต่คุณสมบัติของกระดูกสัตว์ปีกแตกต่างจากกระดูกสัตว์เลี้ยงลูกด้วยน้ำนมอย่างมาก กระดูกของสัตว์ปีกบางและเปราะ โครงสร้างภายในประกอบด้วยไฮดรอกซีแอปปาไตท์ (hydroxyapatite) และร่างแหของคอลลาเจน (collagen) ที่ไม่แข็งแรงและสานกันไม่หนาแน่น ทำให้มีลักษณะเหมือนเปลือกไข่ถึงแม้จะแข็ง แต่ก็แตกได้ง่าย ทำให้การรักษากระดูกทำได้ลำบาก (Coles, 1985; Stocker, 2005; Redig, 2000) เป้าหมายหลักของการรักษากระดูกหักในสัตว์ปีกคือ การพยายามจัดเรียงโครงสร้างทางกายวิภาค(anatomical alignment) ให้ใกล้เคียงกับกระดูกปกติให้มากที่สุด ทั้งในด้าน ความยาว ตำแหน่ง การบิดหมุน มุม ของกระดูก โดยเฉพาะในนกที่ปล่อยบินอิสระ การบิดหมุนของกระดูกแม้เพียงเล็กน้อยก็จะส่งผลต่อการบินได้ (Blass, 1987) ในการรักษากระดูกหักในสัตว์ปีกจะต้องกำจัดแรง (neutralized) ที่กระทำต่อกระดูกที่หักให้ได้มากที่สุด โดยแรงดังกล่าว คือ แรงงอ (bending force) แรงหมุน (rotational force) แรงเฉือน (shearing force) และแรงกด (compressive force) การรักษาจะมีความลำบากมากขึ้นเมื่อการแตกของกระดูกมีหลายชิ้น เนื่องจากต้องกำจัดแรงต่างๆที่กล่าวมาแล้วทั้งหมด เพื่อให้การหายของกระดูกเกิดได้เร็วและดี (Redig, 2000) แม้ว่าการบินหรือเดินในนกเลี้ยงภายหลังการรักษาใหม่ๆ อาจไม่มีความจำเป็นต่อสัตว์ในการดำรงชีวิต แต่ในนกปล่อยหรือนกป่า การบินหรือเดินมีความสำคัญเป็นอย่างมากสำหรับการหาอาหาร การรักษากระดูกหักในสัตว์เหล่านี้ จึงต้องให้มีการใช้งานของส่วนที่หักให้ได้เร็วที่สุด (Blass, 1987) นอกจากนี้ ไม่ควรดึงรั้งเนื้อเยื่ออ่อนหรือรบกวนหลอดเลือดที่มาเลี้ยงบริเวณรอบๆ กระดูก เนื่องจากจะทำให้กระดูกหายช้า กรณีที่มีการหักของกระดูกแบบหลายชิ้น

และมีการแยกของกระดูกออกมาจากเนื้อเยื่ออ่อน ถ้ากระดูกที่แยกออกมาไม่มีการติดเชื้อ หรือเป็นเนื้อตาย สามารถที่จะใส่กระดูกนั้นกลับเข้าไปได้ เพื่อให้ลักษณะทางกายวิภาคใกล้เคียงกับกระดูกปกติ เป็นโครงร่างที่ช่วยพยุงบริเวณที่หัก และช่วยเหนี่ยวนำเซลล์ที่เกี่ยวข้องกับการสร้างกระดูกและการพอกของกระดูกเข้ามาบริเวณนั้น (Bennett, 1997; Newton, 1977; Samour, 1992; Olmstead et al., 1996) โดยส่วนมากการรักษากระดูกหักในสัตว์ปีกนั้นมักจะแยกตามชนิดของการหัก บริเวณที่เกิดกระดูกหัก และการเกิดปัญหาแทรกซ้อน อย่างไรก็ตามความสำเร็จของการรักษากระดูกหักในสัตว์ปีกนั้น 50% ขึ้นกับอุปกรณ์และวิธีการรักษา ส่วนที่เหลือขึ้นกับตัวสัตว์เอง (Redig, 2000) กระดูกรยางค์แต่ละท่อนของสัตว์ปีก มักพบการหักเกิดขึ้นได้บ่อยในส่วนที่มีกล้ามเนื้อปกคลุมน้อย เช่น กระดูกเรเดียส (radius) กระดูกอัลนา (ulna) กระดูก tibiotarsus และกระดูกที่มีโพงอากาศอยู่ด้านใน เช่น กระดูก humerus กระดูก femur สำหรับอุบัติการการเกิดกระดูกหักในแต่ละท่อนนั้นยังไม่มีรายงาน ที่แน่ชัด (Bennett, 1997)

ระยะเวลาการหายของกระดูก

ระยะเวลาการต่อติดของกระดูกมีข้อมูลที่เกี่ยวข้องค่อนข้างจำกัด โดยมีปัจจัยที่เกี่ยวข้องต่อระยะเวลาการต่อติดของกระดูกหลายปัจจัย ปัจจัยเหล่านั้นได้แก่ ความรุนแรงของการเคลื่อนของกระดูก (degree of displacement) การเคลื่อนไหวของบริเวณที่หัก (motion at the fracture site) การติดเชื้อ (present infection) และความเสียหายของหลอดเลือด (damage of blood supply) ซึ่งทำให้อัตราการต่อติดของกระดูกแตกต่างกัน เชื่อว่าการต่อติดของกระดูกในสัตว์ปีกเกิดเร็วกว่าการต่อติดของกระดูกในสัตว์เลี้ยงลูกด้วยน้ำนม แม้ว่ากลไกในการต่อติดของกระดูกจะเหมือนกัน คือ มีการสร้างเส้นใยไฟเบอร์ และกระดูกอ่อนมาพอก (cartilaginous callus) ซึ่งสร้างมาจากทั้งด้านนอก (periosteal membrane) และด้านใน (endosteal membrane) จากนั้นจึงสร้างไฟโบบลาส (fibroblast) รวมทั้งคอลลาเจน (collagen) ตามมา ซึ่งจะสร้างในอัตราที่เร็วกว่าการสร้างกระดูกของสัตว์เลี้ยงลูกด้วยน้ำนมเล็กน้อย ทำให้อัตราการต่อติดของกระดูกในสัตว์ปีกเกิดขึ้นเร็วกว่า (Stocker, 2005)

การต่อติดของกระดูกนั้นจะแบ่งออกได้เป็น 2 แบบ คือ การต่อติดแบบปฐมภูมิ (primary bone healing) ซึ่งการต่อติดแบบนี้เกิดจากการรักษากระดูกหักโดยใช้แผ่นเหล็กดามกระดูก (bone plate) ยึดกระดูกเอาไว้ ทำให้ปลายของกระดูกที่หักทั้งสองปลายมาชิดกัน ไม่มีการเคลื่อนของปลายกระดูกที่หัก การต่อติดแบบนี้ มีการสร้างกระดูกมาพอก (callus) ในปริมาณน้อย การต่อติดแบบทุติยภูมิ หรือการต่อติดแบบมีการพอกของกระดูก (secondary bone healing or callus healing) เกิดจากการที่กระดูกนั้นมีระยะห่างระหว่างกระดูกที่หักกว้าง และมีการเคลื่อนเล็กน้อย (micro motion) ในบริเวณที่มีการหัก ทำให้มีการสร้างกระดูกมาพอกในปริมาณมาก

เซลล์ที่เข้ามาบริเวณที่เกิดกระดูกหักนั้นจะเหมือนกับสัตว์เลี้ยงลูกด้วยน้ำนม ยกเว้นกระดูกที่มีโพรงอากาศอยู่ภายใน จะพบการเกิดกระดูกพอกภายในโพรงกระดูก (endosteal callus) เป็นส่วนที่สำคัญในการพยุงกระดูกที่หัก ส่วนกระดูกที่มาพอกด้านนอก (periosteal callus) นั้นจะเกิดค่อนข้างน้อยและมีผลต่อการพยุงบริเวณที่เกิดกระดูกหักแบบทุติยภูมิ กระดูกที่หักแบบไม่ซับซ้อน (simple fracture) และไม่มีทางต่อติดต่อกับภายนอก (closed fracture) จะมีความมั่นคงของบริเวณที่หักที่ตรวจพบได้ทางคลินิก (clinical union) ใน 2 - 3 สัปดาห์ ในขณะที่การต่อติดของกระดูกที่เห็นได้จากภาพรังสีวิทยาจะเกิดช้ากว่า สามารถเห็นการต่อติดกันของกระดูกจากการพอกของกระดูกได้ในระยะเวลา 3 - 6 สัปดาห์ (Bennett, 1997) การนำอุปกรณ์ที่ใช้ในการยึดดามกระดูกออกก่อนจะเห็นการหายจากภาพรังสีวิทยาสามารถทำได้ ถ้าสัตวแพทย์คลำตรวจทางคลินิกแล้วพบว่าบริเวณที่หักนั้นมีความมั่นคงเพียงพอ

ข้อพิจารณาในการรักษากระดูกหักในสัตว์ปีก

การพิจารณารักษากระดูกหักในสัตว์ปีก สิ่งที่จำเป็น คือ พฤติกรรมปกติของสัตว์ปีกที่มีการหักของกระดูกว่าเป็นสัตว์ที่มีการเคลื่อนไหวมากหรือไม่ เป็นนกที่บินอิสระหรือถูกขังในกรงบริเวณที่หักมีการเคลื่อนไหวมากหรือน้อย ชนิดของการบาดเจ็บ กระดูกที่มีส่วนเกี่ยวข้องกับกระดูกที่หักและลักษณะทางกายวิภาคเดิมของสัตว์ปีกนั้นๆ นอกจากนี้ยังต้องพิจารณาถึงบริเวณที่หักนั้นมีขนปีกที่ใช้ในการบิน (flight feather) เกี่ยวข้องอยู่ด้วยหรือไม่ เนื่องจากขนทุติยภูมิของปีก (secondary feather) ที่เกี่ยวข้องกับการบินนั้นจะติดกับส่วนของเยื่อหุ้มกระดูก (periosteum) ของกระดูก ulna และขนปฐมภูมิของปีก (primary feather) นั้นติดกับส่วนของกระดูก metacarpus ที่ตำแหน่งนี้จึงไม่ควรที่จะใช้ที่แซะกระดูก (periosteal elevator) ในการแซะ เนื่องจากจะไปทำลายส่วนของรูขุมขน และทำให้ขนนั้นไม่งอกออกมาตามปกติซึ่งจะส่งผลอย่างมากต่อการกลับมาบินได้ของนก นอกจากนี้กระดูกที่หักหลายชิ้นแบบรุนแรง มักพิจารณารักษาโดยการพันดามมากกว่าแต่ถ้าพบการหักของกระดูกแบบเปิด (open fracture) การรักษาต้องทำโดยการผ่าตัดแก้ไขเท่านั้น และควรเพาะเชื้อเพื่อตรวจดูการติดเชื้อ และเพื่อพิจารณาให้ยาปฏิชีวนะรักษาต่อไป

การตัดสินใจจากเจ้าของสัตว์ว่าต้องการให้มีการใช้งานของบริเวณที่หักอย่างสมบูรณ์หรือไม่เป็นสิ่งที่ต้องพิจารณาเช่นกัน ซึ่งจะมีวิธีการพิจารณาที่แตกต่างกันออกไป ในกรณีที่มีการหักของกระดูกปีกในสัตว์ปีกที่ปล่อย หรือ นกป่า การรักษาควรให้สัตว์สามารถใช้งานส่วนที่หักได้เร็วที่สุด ในขณะที่ในนกเลี้ยง การบินได้นั้นไม่จำเป็นกับเจ้าของ สิ่งที่สำคัญคือความสวยงาม ดังนั้นจึงไม่ควรพบลักษณะของกระดูกผิดรูปภายหลังจากการต่อติดของกระดูก และควรให้มีลักษณะของปีกที่ดูปกติทั้งในขณะที่หุบและกางปีกแม้ว่าสัตว์จะไม่สามารถบินได้ก็ตาม

ระยะเวลาตั้งแต่กระดูกหักจนถึงระยะเวลานำมาตรวจรักษาก็เป็นสิ่งสำคัญในการพิจารณาเช่นกัน กระดูกที่หักมาเป็นระยะเวลานาน ก่อนผ่าตัดรักษา มักทำการรักษาได้ลำบาก เนื่องจากจะมีการยึดติดของเนื้อเยื่อ การสร้างเนื้อเยื่อ granulation การหดตัวของกล้ามเนื้อ ทำให้มีการซ้นกันของกระดูก การรักษากระดูกที่หักมานานจึงทำได้ยากกว่าการรักษากระดูกที่หักใหม่ๆ และจำเป็นที่จำต้องใช้อุปกรณ์ในการยึดกระดูกที่มั่นคง

สิ่งที่สำคัญอีกประการในการพิจารณาตัดสินใจของเจ้าของ คือราคาของการรักษากระดูกหัก โดยเฉพาะในนกขนาดเล็ก นกที่ราคาไม่แพง และนกปล่อย อย่างไรก็ตามเจ้าของสัตว์มักไม่เห็นความสำคัญในการรักษากระดูกหักในสัตว์ปีกเท่าที่ควร เนื่องจากไม่ทราบว่าการต่อติดของกระดูกผิดรูป และการที่สัตว์ไม่สามารถบินได้ ทำให้สัตว์เครียด และจะส่งผลก่อความทุกข์ทรมานต่อสัตว์ตลอดชีวิต นอกจากนี้การใช้วิธีการรักษาที่มีราคาแพงยังส่งผลให้เจ้าของสัตว์ตัดสินใจไม่ยินยอมรักษาสัตว์ต่อ

การรักษาทางอายุกรรม

การรักษาทางอายุรกรรมจะพิจารณาทำในสัตว์ที่มีการหักของกระดูกแบบไม่เคลื่อนที่ หรือมีการหักแบบมั่นคง (stable fracture) การรักษาทางอายุรกรรม ประกอบด้วย การให้ยาปฏิชีวนะเพื่อรักษาการติดเชื้อเมื่อเกิดการบาดเจ็บ การให้ยาลดอักเสบ ให้สารน้ำในกรณีที่สัตว์ขาดน้ำ รวมถึงการพันดามกระดูกที่หัก ซึ่งเป็นทั้งวิธีการรักษาและเป็นวิธีป้องกันการบาดเจ็บก่อนการผ่าตัดรักษา

แรกเริ่มของการรักษากระดูกหักในสัตว์ปีกนั้น มักทำการรักษาโดยการพันดามส่วนที่หัก ในกรณีที่ปีกหักจะพันส่วนปีกให้ติดกับลำตัวสัตว์ เพื่อให้ลำตัวช่วยดามกระดูกไว้ ให้แนวของกระดูกหักใกล้เคียงกับแนวของกระดูกปีกเดิม วิธีการนี้สามารถใช้ในการรักษาระดูกปีกหักทั้งชนิดมั่นคงและไม่มั่นคง ในขณะที่กรณีกระดูกขาหัก การรักษาโดยการพันดามมักทำไม่ได้ ยกเว้น กรณีที่มีการหักแบบมั่นคงเท่านั้น ส่วนมากการพันดามกระดูกในลักษณะนี้ทำให้เกิดช่องว่างระหว่างปลายกระดูกทั้งสองด้าน และไม่มีความมั่นคงที่ปลายกระดูกที่หัก ในขณะที่เกิดกระบวนการต่อติดของกระดูกจึงเกิดการพอกของกระดูกทั้งสองด้านในปริมาณที่มาก เมื่อมีการต่อติดของกระดูกที่สมบูรณ์ ปริมาณกระดูกที่พอกนั้นจะเป็นผลเสียกับโครงสร้างของกล้ามเนื้อ นอกจากจะเบียดกล้ามเนื้อทำให้การทำหน้าที่ผิดปกติแล้ว ยังส่งผลต่อการเคลื่อนไหวของข้อต่อ การทำงานของเส้นประสาท และหลอดเลือด การจัดการของร่างกายเพื่อเรียงให้กระดูกใกล้เคียงกับขนาดปกติ (remodelling) ต้องใช้เวลานาน มักเกิดกระดูกต่อติดผิดรูปจากการรักษาโดยวิธีการดังกล่าว วิธีการรักษาโดยการพันดามกระดูกสามารถทำได้ง่ายและใช้อุปกรณ์ไม่มาก โดยเฉพาะสัตว์ที่มีขนาดเล็กที่ไม่สามารถยึดดามกระดูกได้ด้วยวิธีการอื่น การยึดดามกระดูกโดยวิธีการนี้ยังมีการใช้กันในปัจจุบันโดยเฉพาะในกรณีที่มีการหักแบบง่ายและกระดูกไม่เคลื่อน

แต่ในกรณีที่พบการหักแบบหลายชิ้นและไม่สามารถแก้ไขให้แนวของกระดูกกลับเข้าที่เดิม จำเป็นต้องทำการผ่าตัดเพื่อดึงและยึดกระดูกจากภายใน แต่กรณีที่สัตว์ปีกมีขนาดเล็กมาก ๆ โดยเฉพาะสัตว์ปีกที่มีน้ำหนักไม่ถึง 50 กรัม มักไม่มีกระดูกที่มีโพรงอากาศอยู่ภายในซึ่งเป็นวิวัฒนาการตามธรรมชาติ เนื่องจากน้ำหนักที่น้อยมากนั้นไม่ส่งผลต่อการบินของสัตว์ ดังนั้นการพันดามกระดูกจึงเป็นวิธีที่เหมาะสมมากว่าการรักษาโดยการศัลยกรรม

การพันดามกระดูก (External Immobilization)

การพันดามกระดูกภายนอกทำได้โดยการใช้เทปกาวหรือผ้าพันแผล ในกรณีที่สัตว์นั้นมีขนาดเล็ก หรืออาจจะใช้ ไฟเบอร์กล๊าสในกรณีที่สัตว์มีขนาดใหญ่ เริ่มจากดึงกระดูกกลับเข้าที่โดยการคลำและดึงภายจากนอกจากนั้นพันผ้าพันแผลยึดดามส่วนที่หักเอาไว้ กรณีกระดูกปีกหักจะจัดท่าสัตว์ให้ปีกหุบชิดกับลำตัวเหมือนกับปีกสัตว์ปกติที่หุบปีก จากนั้นพันดามกระดูกปีกเป็นรูปเลขแปด เพื่อยึดส่วนของกระดูกให้แนบติดกับลำตัว และให้ลำตัวช่วยดามปีกที่หัก การพันดามในลักษณะนี้ใช้ได้กับการหักของกระดูกทุกท่อนที่ปีก ทั้งกระดูก humerus กระดูก radius กระดูก ulna กระดูก metacarpus และกระดูกนิ้ว ส่วนการหักของกระดูกขา ต้องจัดขาให้อยู่ในท่าปกติและใช้อุปกรณ์เช่นผ้าพันแผล หรือไฟเบอร์กลาส

การดูแลภายหลังการรักษา ควรให้สัตว์ได้พักอยู่ในห้องที่มืด เงียบ โดยไม่มีการรบกวนจากมนุษย์ จากนั้นตรวจสอบสัตว์เป็นระยะ เพื่อดูว่าสัตว์นั้นสามารถทนต่อการใส่ที่ยึดดามกระดูกได้หรือไม่ ตรวจสอบแนวกระดูกและการเรียงตัวของกระดูก ในขณะที่มีที่ดามกระดูกอยู่ โดยส่วนมากจะตรวจสอบแนวของกระดูกและการพอกของกระดูกทุกๆ 2-3 สัปดาห์ จนมีการต่อติดของกระดูกเกิดขึ้นอย่างสมบูรณ์ ภายหลังมีการต่อติดเกิดขึ้นแล้วสามารถนำที่ดามกระดูกออกได้ และเริ่มทำกายภาพบำบัดทีละน้อย เพื่อลดอัตราการเกิดกล้ามเนื้อลีบ และเส้นเอ็นฝ่อ

สำหรับข้อควรระวังและข้อห้ามใช้ ได้แก่ ไม่ควรติดเทปกาวเหนียวกับขนโดยตรง ควรหลีกเลี่ยงการพันผ้าพันแผลที่แน่นเกินไป เนื่องจากจะทำให้เลือดไม่ไหลเวียนและปีกบวม ถ้าเป็นรุนแรงจะเน่า เป็นเนื้อตายและติดเชื้อได้ ถ้ากระดูกปีกหักเพียงข้างเดียว ไม่ควรพันปีกอีกข้าง เพื่อให้สัตว์สามารถรักษาสมดุลย์ในการทรงตัวได้ ไม่ควรใช้วิธีนี้ในการรักษากระดูกหักแบบเปิด เนื่องจากมีการติดเชื้อบริเวณกระดูก การพันผ้าพันแผลทับ นอกจากจะไม่สามารถคุมการติดเชื้อได้แล้ว ยังทำให้กระดูกที่ติดเชื้อไม่ได้รับการรักษา จนเป็นตัวนำเชื้อโรคเข้าสู่กระแสเลือด ไม่ควรทำในกรณีที่กระดูกหักแบบไม่มั่นคง หรือมีการหักหลายชิ้นโดยเฉพาะถ้าสัตว์จำเป็นต้องบินเพื่อหาอาหารและดำรงชีวิต กล้ามเนื้อบริเวณปีกที่แข็งแรงจะดึงปลายกระดูกที่หักให้แยกออกจากกันจนไม่มีการต่อติดของกระดูกเกิดขึ้นหรือมีการต่อติดของกระดูกผิดรูป และส่งผลต่อการดำรงชีวิต

การรักษาทางศัลยกรรม

จุดประสงค์ ของการรักษากระดูกหักโดยการผ่าตัดเพื่อ ยึดส่วนที่หักกลับเข้าที่ ทำให้สัตว์สามารถรับน้ำหนักในส่วนที่หักได้ มีความมั่นคงเพียงพอที่จะทำให้เกิดการหายของกระดูกได้ และหายได้เร็วที่สุด เมื่อกระดูกหาย สามารถใช้งานส่วนที่หักได้เหมือนปกติ ไม่รบกวนการทำงานของข้อต่อ (Bush, 1983) สำหรับการรักษาทางศัลยกรรมนั้นในสัตว์ปีก จะต้องระมัดระวังตั้งแต่การเตรียมตัวสัตว์ก่อนการผ่าตัด การวางยาสลบ การผ่าตัด และการดูแลหลังการผ่าตัด

การผ่าตัดเพื่อรักษากระดูกหัก

การใช้แท่งเหล็กยึดกระดูกจากภายนอก (External fixation, Modified Kirschner Splints)

การใช้แท่งเหล็กยึดดามกระดูกจากภายนอก (external fixator) ประยุกต์มาจากการใช้รักษากระดูกหักในสัตว์เลี้ยงลูกด้วยน้ำนม ซึ่งชุดอุปกรณ์สำหรับใช้ยึดกระดูกภายนอกมีหลายชนิด ชนิดที่เป็นที่รู้จักและใช้มากที่สุดคือ Kirschner-Ehmer splint ซึ่งประกอบด้วย แท่งเหล็กยึดกระดูก ตัวยึด (clamp) ยึดแท่งเหล็กติดกับ connecting bar (Borman, 1978; Samour, 1992) สำหรับการใช้ในสัตว์ปีก สามารถประยุกต์ใช้กับกระดูกได้แทบทุกชิ้น โดยไม่รบกวนการทำงานของข้อต่อ ไม่ทำให้เกิดเนื้อเยื่อพังผืดรอบๆข้อต่อ (periarticular fibrosis) สัตว์กลับมาใช้กระดูกที่หักได้เร็ว นอกจากนี้ยังสามารถใช้ยึดกระดูกที่มีแนวโน้มหายช้า ในระยะเวลาที่นาน ข้อดีของการใช้แท่งเหล็กยึดกระดูกจากภายนอก คือ แผลผ่าตัดน้อย ไม่ต้องผ่าตัดเป็นบริเวณกว้างเพื่อจัดกระดูกกลับเข้าที่ สามารถต้านแรงที่เกิดเนื่องจากการหักได้ทุกแรง และมีประโยชน์มากในกรณีที่การหักของกระดูกเป็นแบบเปิด มีการติดเชื้อหรือ มีการเสียหายของเนื้อเยื่ออ่อน ซึ่งสามารถที่จะรักษาการหักของกระดูก และรักษาการติดเชื้อของเนื้อเยื่อไปพร้อมๆกับการหายของกระดูกได้โดยไม่รบกวนอุปกรณ์ที่ใช้ยึดกระดูก สามารถถอดอุปกรณ์ออกโดยที่ไม่ต้องวางยาสลบสัตว์ (Bush, 1977) จากรายงานของ Maccoy พบว่าในการรักษาทางคลินิกในสัตว์ปีก 100 ตัว ไม่พบปัญหาในการใช้ แต่พบปัญหาของแท่งเหล็กหลุดออกในสัตว์ปีก 4 ตัว 3-5 สัปดาห์ ภายหลังจากการรักษา ในปี 1981 Satterfield และ O'Rourke ได้คิดค้นการนำวิธี Modified Through and Through Kirschner-Ehmer Splint มาใช้ในการรักษากระดูกหักในสัตว์ปีกซึ่งเป็นการประยุกต์การดามกระดูกโดยใช้แท่งเหล็กจากภายนอกชนิด 2 (type II external fixator) โดยอุปกรณ์ที่ใช้ในการเชื่อมแท่งแหล็กด้านนอกนั้นทำมาจากเฝือกอ่อนที่อ่อนตัวเมื่ออุณหภูมิสูง (Hexcelite®) ซึ่งพบว่าสามารถใช้ในการรักษากระดูกหักในสัตว์ปีกได้ดี และมีความแข็งแรงพอเพียงไม่พบการหลุดของอุปกรณ์ก่อนกำหนด นอกจากนี้ผู้รายงานยังแนะนำถึงการใช้วิธีนี้ร่วมกับการใส่แท่ง polypropylene เพื่อให้สามารถจัดแนวกระดูกได้ (Willer R.L. et al., 1991) ข้อด้อยของวิธีการนี้คือ การยื่นของอุปกรณ์ออกมานอกตัวสัตว์ ทำให้สัตว์เกะกะรำคาญและอาจครูดกับตัวสัตว์ทำให้เกิดบาดแผล หรืออาจเกิดการเกี่ยวของอุปกรณ์กับสิ่งต่างๆ

และดึงให้อุปกรณ์ถอนออกมา (Satterfield and O'Rourke, 1981) หลังจากปี 1981 ได้มีการใช้แท่งเหล็กยึดดามกระดูกจากภายนอกในอีกหลายรายงาน ซึ่งมักพบข้อเสียหลักๆอีกหลายประการคือ การแตกของกระดูกภายหลังจากการใส่อุปกรณ์ซึ่งพบทั้ง กระดูกแตกจากรอยหักเดิม หรือเกิดจากการใส่แท่งเหล็กเพิ่ม การติดเชื้อ ความไม่มั่นคงของอุปกรณ์ การพอกของกระดูกที่มากเกินไปทำให้มีการเคลื่อนไหวผิดปกติ การจัดแนวกระดูกไม่ดี มีการต่อติดของกระดูกผิดรูป การต่อติดของกระดูกช้าลง เนื่องจากรบกวนการสร้าง callus ภายในและความไม่มั่นคงของกระดูกบริเวณที่หัก อุปกรณ์มีน้ำหนักมาก กระดูกที่บางไม่สามารถยึดอุปกรณ์ไว้ได้ ทำให้จำเป็นต้องนำออกก่อนกำหนด อย่างไรก็ตามเมื่อเกิดกระดูกหักแบบเปิดหรือกระดูกหักแบบละเอียด วิธีการนี้ยังคงเป็นวิธีการหลักในการรักษา (Bush, 1983; Bush, 1977)

แผ่นเหล็กดามกระดูก (Bone plate)

การรักษากระดูกหักโดยวิธีการใส่แผ่นเหล็กดามกระดูก เป็นที่นิยมมากในการรักษากระดูกหักที่เกิดขึ้นในสัตว์เลี้ยงลูกด้วยน้ำนม เนื่องจากเป็นวิธีการยึดกระดูกหักได้เกือบทุกชนิด มีการยึดกระดูกที่มั่นคง และทำให้เกิดการหายของกระดูกแบบปฐมภูมิ การเกิดกระดูกพอกน้อย ไม่รบกวนการทำงานของข้อต่อ สามารถกลับมาใช้งานของขาและปีกได้เร็ว แม้ว่าการใช้แผ่นเหล็กดามกระดูก ในสัตว์เลี้ยงลูกด้วยน้ำนมจะเป็นที่นิยม แต่การรักษากระดูกหักในสัตว์ปีกโดยการใช้แผ่นเหล็กดามกระดูก ทำได้ลำบาก เนื่องจากกระดูกในสัตว์ปีกเปราะ และบาง ผิวของกระดูกจึงไม่สามารถยึดสกรูเอาไว้ได้ ทำให้สกรูหลวม หลุด ตัวแผ่นเหล็กที่มีใช้มีขนาดค่อนข้างใหญ่ จึงสามารถใช้ได้กับนกที่มีขนาดใหญ่เท่านั้น ไม่สามารถใช้ในการรักษากระดูกหักแบบเปิดได้ อุปกรณ์หายากและมีราคาแพง ต้องอาศัยศัลยสัตวแพทย์ที่มีความชำนาญ ต้องเปิดแผลผ่าตัดและดึงรั้งเนื้อเยื่ออ่อนเป็นบริเวณกว้าง ใช้ระยะเวลาในการผ่าตัดนานทำให้สัตว์ต้องได้รับยาสลบนาน (Howard, 1990) มีรายงานการใช้แผ่นเหล็กยึดกระดูกร่วมกับ polymethylmethacrylate (PMMA) เพื่อรักษากระดูกหักโดยการใส่ polymethylmethacrylate เข้าไปในโพรงกระดูกเพื่อช่วยเพิ่มความแข็งแรง ต่อการต้านแรงงอ และแรงหมุน ซึ่งผู้วิจัยรายงานถึงผลของการศึกษา ซึ่งมีการหายของกระดูกได้ดีและสมบูรณ์ (Kuzma, 1991; Howard, 1990)

สำหรับสัตว์เลี้ยงลูกด้วยน้ำนม การใส่แผ่นเหล็กยึดกระดูกเอาไว้ตลอดชีวิตของสัตว์นั้นเป็นสิ่งปกติ ถ้าตัวแผ่นเหล็กยึดกระดูกไม่มีปัญหารบกวนการเคลื่อนไหว หรือการดำรงชีวิตของสัตว์ ขณะที่ในสัตว์ปีกตัวแผ่นเหล็กยึดกระดูกมีน้ำหนักมากเมื่อเทียบกับตัวสัตว์ และมักส่งผลขัดขวางการบิน หรือ การเดิน และยังเป็นสิ่งกระตุ้นให้สัตว์ไวต่อความเครียดและความเย็น ภายหลังจากใส่แผ่นเหล็กยึดกระดูก เมื่อกระดูกมีการต่อติดกันจึงจำเป็นต้องผ่าตัดเพื่อนำอุปกรณ์ออกเสมอ ซึ่งทำให้สัตว์ มีความเสี่ยงต่อการวางยาสลบซ้ำ (Bennett, 1997)

ลวดยึดกระดูก (Orthopedic wire)

การใช้ลวดยึดกระดูกไม่สามารถใช้รักษาการหักของกระดูกโดยไม่ใช้อุปกรณ์อื่นๆช่วยได้ เนื่องจากไม่มีความมั่นคงเพียงพอ จึงต้องใช้วิธีการนี้ควบคู่กันกับวิธีการอื่นๆ นอกจากนี้ การใช้ลวดยึดกระดูกไม่สามารถใช้ต้านแรงงอได้ การใช้ลวดยึดกระดูกมักใช้รักษากระดูกที่หักแบบเฉียง โดยส่วนที่เฉียงนั้นจะต้องมีความกว้างมากกว่าเส้นผ่านศูนย์กลางของกระดูก อย่างน้อย 2 เท่า หรือใช้ยึดกระดูกที่แตกรูปผีเสื้อ (butterfly fragment) กลับเข้าที่เดิม ถ้ามีการแตกของกระดูกเป็นรู (fissure fracture) อาจใช้ลวดเส้นเดียวในการยึดกระดูกกลับเข้าที่ได้

การใช้ลวดยึดกระดูกแบบ hemicerclage จะใช้เพื่อต้านแรงหมุนโดยเฉพาะในกรณีที่กระดูกหักแบบเฉียงสั้นๆ (short oblique) หรือแบบขวาง (transverse) สามารถต้านแรงหมุน และแรงเฉือนเพียงทิศทางเดียว ถ้าต้องการให้ต้านแรงหมุนและแรงเฉือนได้ทุกทิศทางต้องการใช้ลวดยึดกระดูกแบบยึดระหว่างชิ้นที่แตกเป็นรูปเลข 8 (interfragmentary figure eight) ลวดที่ใช้ในการยึดกระดูกนั้นมีหลายขนาดให้เลือกใช้ และพัฒนาเป็นวัสดุผูกเย็บที่สามารถละลายได้ (absorbable suture) และควรใช้ในสัตว์ปีกขนาดเล็ก (Howard, 1990)

แท่งเหล็กไม่เป็นสนิมยึดดามภายในโพรงกระดูก (Stainless steel intramedullary pin)

ข้อได้เปรียบของการใช้แท่งเหล็กไม่เป็นสนิมยึดดามภายในโพรงกระดูก ได้แก่ ราคาถูก แผลผ่าตัดไม่กว้าง การจัดแนวกระดูกที่หักทำได้ดี สามารถต้านแรงงอได้ดี แต่ข้อเสียก็คือ ความสามารถในการต้านแรงหมุนและแรงเฉือนต่ำ (Putney et al., 1983; Kuzma and Hunter, 1991; Newton and Zeitlin, 1977; Bush, 1977; Bush and James, 1975) ถ้าการยึดกระดูกที่หักไม่มีความมั่นคง จะมีการพอกของกระดูกในปริมาณมากและเหนี่ยวนำให้เกิดโรคของกระดูกหักตามมา การพอกของกระดูกที่มากจะมีผลมากต่อการบินของนกที่ปล่อยอิสระ (Splink, 1987; Bennett, 1997)

เนื้อกระดูกของสัตว์ปีกค่อนข้างบางทำให้มีพื้นที่ในการใส่แท่งเหล็กยึดภายในโพรงกระดูกน้อย และแท่งเหล็กน้ำหนักค่อนข้างมาก ซึ่งส่งผลต่อการบินและการเคลื่อนไหวของขา ข้อต่อและทำให้เกิดพังผืดยึดบริเวณโดยรอบข้อต่อ (periarticular fibrosis) ซึ่งควรทำการผ่าตัดแก้ไขออกโดยเร็วที่สุด หลายๆกรณีจำเป็นที่จะต้องเอาอุปกรณ์ที่ใส่ไว้ออก เนื่องจากตัวแท่งเหล็กที่ยึดภายในโพรงกระดูกเลื่อน การนำเอาแท่งเหล็กออกทำได้สะดวก โดยการให้ยาระงับความรู้สึกเฉพาะที่ แล้วกรีดเปิดบริเวณเล็กๆ ที่ปลายแท่งเหล็กซึ่งมักยื่นออกมาในข้อต่อ เพื่อดึงเอาแท่งเหล็กออก

การใส่แท่งเหล็กไม่เป็นสนิมยึดดามภายในโพรงกระดูกในสัตว์ปีกต้องทำด้วยความนุ่มนวลเนื่องจากกระดูกบางและเปราะ ถ้าใช้แรงในการใส่มากเกินไปจะทำให้กระดูกแตกและแท่งเหล็กไปทิ่มบริเวณอื่นได้รับความเสียหาย การใช้ปลายแท่งเหล็กแบบหัวแหลม

ง่ายต่อการใส่ตัวแท่งเหล็ก ยึดดามภายในโพรงกระดูกและการถอนออก ในขณะที่การใช้แท่งเหล็กไม่เป็นสนิมยึดดามภายในโพรงกระดูกแบบหัวเกลียวจะช่วยในเรื่องการป้องกันการยุบของกระดูกที่หักได้

เนื่องจากการต้านแรงหมุนและแรงเฉือนนั้นเป็นข้อด้อยของการรักษากระดูกหักโดยใช้แท่งเหล็กไม่เป็นสนิมยึดภายในโพรงกระดูก จึงมีการเพิ่มความมั่นคงโดยการใช้ลวดมัดแบบ cerclage, hemicerclage, interfragmentary wire, external skeletal fixation หรือ stack pin โดยเฉพาะกรณีที่มี การหักของกระดูก humerus และ femur มักใช้ stack pin ในการรักษา อย่างไรก็ตามไม่ควรใช้แท่งเหล็กควบคู่กับการพันดามกระดูกภายนอก เนื่องจากจะเป็นการรวมเอาข้อเสียของทั้งสองวิธีไว้ด้วยกันซึ่งทำให้เกิด การยึดของข้อต่อ เกิดพังผืดยึดบริเวณโดยรอบข้อต่อได้ง่าย (Kuzma and Hunter, 1991) แต่ในบางกรณีก็จำเป็นที่จะต้องใช้ทั้ง 2 วิธีร่วมกันในการรักษา ซึ่งต้องนำแท่งเหล็กหรืออุปกรณ์ ที่ใช้ดามกระดูกภายนอกออกภายใน 2 สัปดาห์ หลังจากการรักษา ซึ่งกระดูกที่หักนั้นสามารถที่จะสร้างเนื้อเยื่อพังผืด และกระดูกที่มาพอกได้พอเพียงที่จะสามารถพยุงบริเวณที่หักได้ (Bennett, 1997) เส้นผ่านศูนย์กลางของแท่งเหล็กไม่เป็นสนิมควรมีขนาดประมาณ 50-70 เปอร์เซ็นต์ ของโพรงกระดูก เพื่อให้สามารถสร้างกระดูกพอกภายในโพรงกระดูก นอกจากนี้ยังทำให้น้ำหนักของแท่งเหล็กไม่เป็นสนิมที่ใช้น้อยลง ลดโอกาสที่จะเกิดความเสียหายของหลอดเลือดภายในกระดูก (nutrient artery) ลดความเสี่ยงของการเกิดการหักของกระดูกที่เกิดจากความผิดพลาดของศัลยสัตวแพทย์ มีความแข็งแรงพอเพียงที่จะต้านแรงงอได้ และทำให้กระดูกนั้นจัดเรียงตัวอยู่ในแนวได้

วิธีการใส่แท่งเหล็กไม่เป็นสนิมยึดภายในโพรงกระดูกแบ่งได้เป็น 2 วิธี คือ แบบ normograde และแบบ retrograde การใส่แท่งเหล็กทั้งสองแบบนั้นต้องให้ปลายของแท่งเหล็กอย่างน้อย 1 ด้านฝังตัวอยู่ในส่วนของ metaphysis ของกระดูก ซึ่งส่วน metaphysis ของกระดูกของสัตว์ปีกจะบางกว่าสัตว์เลี้ยงลูกด้วยน้ำนม โอกาสที่จะใส่แท่งเหล็กแล้วเกินส่วน metaphysis ของกระดูกจนทะลุผิวของข้อต่อจึงเกิดได้ง่าย ทั้งในขณะที่ทำศัลยกรรม หรือ ภายหลังจากการทำศัลยกรรม ส่วน ส่วนปลายของแท่งเหล็กอีกด้านนั้นหลีกเลี่ยงไม่ได้ที่จะทะลุเข้าไปในข้อต่อ ดังนั้นความเสียหายของข้อต่อ จะเกิดขึ้นได้ทั้งด้านเดียว หรือเกิดทั้งสองด้าน ของกระดูกที่หัก

การใส่แท่งเหล็กไม่เป็นสนิมยึดดามผิวกระดูกแบบขวาง (cross pin) จะใช้ในกรณีที่มีการหักของกระดูกที่ metaphysis ปลายของแท่งเหล็กไม่เป็นสนิมที่ใช้ยึดกระดูกต้องตัดให้ติดกับผิวของกระดูก หรือใช้ counter sink กรอผิวกระดูกให้ลึกเข้าไปแล้วจึงตัดแท่งเหล็กที่ใช้ยึดกระดูกให้ชิดที่สุด เนื่องจากบริเวณที่ทำการรักษานั้นเป็นบริเวณที่ใกล้กับข้อต่อ จึงอาจมีการรบกวนการเคลื่อนไหวของข้อต่อได้ การใส่อุปกรณ์ยึดดามกระดูกภายนอกเช่นการพันเฝือกดาม

มักนิยมทำภายหลังการศัลยกรรม โดยเชื่อว่าสามารถเพิ่มความมั่นคงให้มากขึ้น ส่วนมากจะใส่เฝือกอ่อนเพื่อกันไม่ให้สัตว์นั้นใช้ขา แต่เฝือกอ่อนที่ใส่นั้นไม่สามารถป้องกันการเคลื่อนไหวของขาได้ (Olsen and Orosz, 2000)

แท่งยึดดามจากภายในกระดูกที่สามารถละลายได้ (Absorbable intramedullary pin)

วัสดุที่ใช้ผลิตเป็นแท่งยึดกระดูกคือ polydioxanone (PDS) ซึ่งได้มีการศึกษาถึงการใช้ PDS rod ในการรักษาการหักของ กระดูก humerus ในสัตว์ปีก โดยคุณสมบัติของ PDS rod นั้นจะสามารถละลายโดยสมบูรณ์ในระยะเวลา 6 เดือน ภายหลังจากที่ใส่อุปกรณ์ดังกล่าวเข้าไป ข้อเสียของ PDS rod คือมีความแข็งแรงไม่เท่าแท่งเหล็กไม่เป็นสนิมยึดภายในกระดูก

ในการศึกษาการยึดกระดูก humerus ของนกพิราบและยึดภายในโพรงกระดูกด้วย PDS rod เปรียบเทียบกับการใช้ แท่งเหล็กไม่เป็นสนิมยึดภายในโพรงกระดูก จะพบว่ากระดูกที่หักและรักษาโดยใช้ PDS rod ในการตรึง มีการพอกของกระดูกมากกว่าการใช้แท่งเหล็กไม่เป็นสนิมยึดภายในโพรงกระดูก ซึ่งอาจเกิดจากการที่ตัวของ PDS rod มีความแข็งแรงน้อยกว่า ข้อดีของการใช้ PDS rod คือไม่จำเป็นที่จะต้องนำเอาตัว rod ออกเยื่องจากน้ำหนักเบา ไม่รบกวนการทำงานของ ข้อต่อ ส่วนข้อเสียคือ วิธีการใส่นั้นยุ่งยากและต้องอาศัยความชำนาญ (Bennett, 1997)

การใช้แท่ง Polypropylene rods

Polypropylene rods มีจำหน่ายในรูปแบบการค้าโดยผลิตออกมาหลายขนาด (3/32, 1/8, 5/32, 3/16 นิ้ว) ซึ่งเหมาะกับสัตว์ปีกที่น้ำหนักไม่น้อยกว่า 75 กรัม มีคุณสมบัติทางชีวภาพที่เฉื่อย (biological inert) สามารถผ่านการฆ่าเชื้อโดยใช้วิธีเสตอริไลเซชั่น ในเครื่องอบไอน้ำฆ่าเชื้อ (autoclave) มีน้ำหนักเบาเมื่อเปรียบเทียบกับการใช้แท่งเหล็กไม่เป็นสนิมยึดดามภายในโพรงกระดูก มีราคาถูก สามารถตัดให้ได้ขนาดเท่าที่ต้องการได้ และใส่ในโพรงกระดูกโดยใช้ shuttle technique ซึ่งตัวแท่ง polypropylene rods จะไม่สามารถต้านแรงหมุน และแรงเฉือนได้เช่นเดียวกับการใช้แท่งเหล็กไม่เป็นสนิมยึดภายในโพรงกระดูก จึงต้องใช้วิธีการอื่นช่วยในการต้านแรงดังกล่าว วิธีการที่ใช้ ได้แก่ การใช้ อุปกรณ์ยึดดามกระดูกจากภายนอก (external skeletal fixator) หรือการใช้ intramedullary polymethylmethacrylate อุดเข้าไปในโพรงกระดูกเพื่อต้านการหมุน (Bennett, 1997)

การใช้ polypropylene rods รักษากระดูกหักในสัตว์ปีกโดยวิธี shuttle technique นั้นใช้ได้ดีเมื่อมีการหักตรงกลางท่อน กระดูกที่ไม่มีการติดเชื้อหรือมีการแตกของกระดูกออกเป็นหลายๆชิ้น ความยาวของ polypropylene rods ที่ใช้จะยาวเท่ากับความยาวของกระดูกหักชิ้นที่ยาวที่สุด โดย จะตัด polypropylene rods ให้ยาวกว่าชิ้นกระดูกหักที่ยาวที่สุดนั้นเล็กน้อย แล้วจึงใส่วัสดุผูกเย็บผ่านรูที่เจาะที่ปลายด้านหนึ่งของ polypropylene rods (ความยาวของวัสดุผูกเย็บควรต้องยาวกว่าความยาวของ polypropylene rods เพียงพอสำหรับจับดึงได้สะดวก) แล้วจึงใส่ปลายด้านที่มี

วัสดุผูกเย็บร้อยอยู่นั้นเข้าไปในโพรงกระดูกของชิ้นกระดูกหักที่ยาวที่สุด แล้วดันให้ polypropylene rods ไปชิดกับ metaphyseal cancellous bone ของกระดูกชิ้นนั้น ดึงและจัดกระดูกที่หักกลับเข้าที่ ให้ปลายของวัสดุผูกเย็บนั้นออกมาทางช่องว่างระหว่างรอยหักของกระดูก (fracture gap) แล้วดึงปลายทั้ง 2 ของวัสดุผูกเย็บในทิศทางตรงกันข้ามกับตอนแรก เพื่อให้ส่วนของ polypropylene rods ถูกดึงไปยังส่วนของกระดูกที่หักอีกชิ้น ดึงจนกว่าตัว polypropylene rods จะชิดกับ metaphyseal cancellous bone ของกระดูกชิ้นนั้น จากนั้นอาจจะตัด หรือ ดึงวัสดุผูกเย็บออก

เนื่องจาก polypropylene rods มีความแข็งไม่เท่ากับแท่งเหล็กไม่เป็นสนิมที่ใช้ยึดดามภายในโพรงกระดูก การใช้ polypropylene rods ในการยึดกระดูกจึงจำเป็นต้องมีอุปกรณ์อย่างอื่นช่วยในการยึดดามกระดูก เพื่อป้องกันการเกิดการเคลื่อนเล็กน้อย (micromotion) ของบริเวณปลายที่หัก ซึ่งจะมีผลทำให้การหายของกระดูกช้าลง (delayed union) (Maccoy, 1996; Bennett, 1997)

การใช้ polypropylene rods มีข้อได้เปรียบ คือ ไม่ทำให้ผิวของข้อต่อเกิดความเสียหาย สัตว์กลับมาใช้ขาได้เร็ว สามารถทำกายภาพบำบัดภายหลังจากการผ่าตัด 7 วัน ส่วนข้อจำกัดของ polypropylene rods คือ มีความแข็งแรงน้อยกว่าแท่งเหล็ก ไม่สามารถใช้รักษากระดูกหักที่เกิดใกล้กับข้อต่อมากๆ หรือมีชิ้นที่หักของกระดูกชิ้นใดชิ้นหนึ่งสั้นมากๆ หรือมีการหักของกระดูกออกเป็นหลายๆชิ้น โดยเฉพาะห้ามใช้ในการรักษาการหักของกระดูกแบบเปิด เนื่องจากไม่สามารถนำ polypropylene rods ออกจากกระดูกได้ภายหลังที่เกิดการต่อติดของกระดูก ถ้ามีการติดเชื้อจากแผลเปิดในบริเวณที่ทำการผ่าตัด อาจเป็นทางให้เชื้อปนเปื้อนกับอุปกรณ์เข้าไปสู่โพรงกระดูกได้ ซึ่งสัตว์จะเกิดการอักเสบและติดเชื้อของกระดูก (osteomyelitis) ตามมา (Maccoy,1996; Bennett,1997)

การใช้แท่งเหล็กที่มีเกลียวทั้งอัน (Threaded steel shuttle pins)

การใช้แท่งเหล็กที่มีเกลียวทั้งอันแทนการใช้ polypropylene rods เนื่องจาก polypropylene rods มีความแข็งแรงน้อยกว่าแท่งเหล็ก ส่วนแท่งเหล็กธรรมดานั้นมีความสามารถในการยึดติดกับพื้นผิวของกระดูกได้ดีไม่เท่าแท่งเหล็กที่มีเกลียว จึงได้มีการพัฒนาแท่งเหล็กที่มีเกลียวทั้งอันในการรักษากระดูกหักในสัตว์ปีกแทน (Bennett,1997)

ซีเมนต์กระดูกเชื่อมภายในกระดูก (Intramedullary polymethylmethacrylate; PMMA)

โพลีเมทิลเมทาคีเลท (PMMA) เป็นซีเมนต์ที่ใช้กับกระดูกที่ผลิตจำหน่ายในรูปของของเหลว 20 มิลลิลิตร กับผงโพลีเมอร์ซึ่งมีแบเรียมซัลเฟต (barium sulfate) เป็นองค์ประกอบ 40 กรัม ซึ่งแยกจากกันและเตรียมในรูปที่ปราศจากเชื้อ เมื่อผสมแล้วจะเป็นสารทึบแสงสำหรับรังสีวินิจฉัย (radioplaque) ส่วนที่เป็นของเหลวนั้นค่อนข้างไวต่อแสงจึงควรเก็บไว้ในที่มืดหรือที่ทึบแสง เมื่อผสมวัสดุทั้ง 2 ส่วนเข้าด้วยกันแล้วปริมาตรจะเพิ่มขึ้นประมาณ 3 เปอร์เซ็นต์

การใช้ PMMA อาจจะใช้ในการยึดกระดูกโดยไม่ใช้อุปกรณ์อื่นหรือใช้อุปกรณ์อื่นร่วมด้วยในการรักษาก็ได้ คุณสมบัติของ PMMA นั้นเหมาะสมกับการรักษากระดูกหักในสัตว์ปีก เนื่องจากตัววัสดุมีน้ำหนักเบา มีความคงตัวเร็ว ไม่รบกวนการทำงานของข้อต่อ ช่วยให้สัตว์สามารถกลับมาใช้กระดูกส่วนที่หักได้อย่างรวดเร็ว ซึ่งมีรายงานอัตราการหายของกระดูกโดยการใช้ PMMA เทียบเท่ากับการหายของกระดูกที่รักษาโดยการพันปีก (Kuzma and Hunter, 1989) อย่างไรก็ตามสิ่งที่ต้องระวัง ในการใช้ PMMA ในการรักษากระดูกหักคือต้องระวังการติดเชื้อเนื่องจากการใส่ PMMA เข้าไปในโพรงกระดูกนั้นไม่สามารถที่จะนำตัว PMMA ออกได้ ภายหลังจากการเกิดการหายของกระดูก ดังนั้นถ้ามีการติดเชื้อเกิดขึ้น PMMA จะเป็นส่วนที่สะสมเชื้อเอาไว้และทำให้การติดเชื้อนั้นเกิดอย่างต่อเนื่อง ถึงแม้จะมีการใช้ยาปฏิชีวนะที่ทนต่อความร้อนผสมกับส่วนผสมของ PMMA ในการยับยั้งการเจริญ ของเชื้อแบคทีเรียแต่ยาก็สามารถที่จะออกฤทธิ์ได้ในระยะเวลา 5 ปีเท่านั้น ดังนั้นถ้ากระดูกที่หักนั้นเป็นแบบเปิด หรือมีการติดเชื้อเกิดขึ้นแล้วก็ไม่ควรที่จะใช้ PMMA ในการรักษา นอกจากนี้ PMMA ยังเปราะและแตกได้ง่าย โดยเฉพาะบริเวณที่มีการหักของกระดูก จึงไม่แนะนำให้ใช้ PMMA รักษากระดูกหักในสัตว์ปีกที่มีน้ำหนักมากกว่า 500 กรัม (Putney et al., 1983; Bennett, 1997) มีรายงานถึงการใช้ PMMA ในการรักษาการหักของกระดูก humerus ในนกพิราบ พบว่ามีการหายของกระดูกอย่างสมบูรณ์โดยที่ตัว PMMA นั้นไม่มีความเป็นพิษเกิดขึ้น (Borman and Putney, 1978) แต่การรักษาการหักของกระดูกโดยการใช้ PMMA เพียงอย่างเดียวนั้นอาจมีข้อเสียหลักคือ บริเวณที่เป็นรอยต่อของกระดูกที่หัก ทั้งสองท่อนนั้นจะเป็นจุดอ่อนซึ่งจะทำให้มีการแตกของ PMMA ได้ ไม่ควรให้มีส่วนใดส่วนหนึ่งของ PMMA อยู่ระหว่างรอยต่อของกระดูกเนื่องจากจะเป็นตัวขัดขวางการต่อติดกันของกระดูกและทำให้บริเวณที่เชื่อมกันเป็นโพรง ซึ่งเป็นจุดอ่อนที่อาจเกิดการแตกของกระดูกขึ้นได้อีก และการเกิดความร้อนในขณะที่ตัว PMMA เกิดกระบวนการ polymerization อาจเป็นสาเหตุของการเกิดการตายของกระดูกตามมา ซึ่งจากการทดลองของ Yamazoe และคณะนั้นไม่พบว่าการเกิดความร้อนจากกระบวนการ polymerization ไปมีผลรุนแรงต่อหลอดเลือดภายในโพรงกระดูก (endosteal blood supply) หรือการหายของกระดูก (Yamazoe et al., 1994)

จากรายงานการวิจัย พบว่ามีการแนะนำให้ใช้ซีเมนต์กระดูกเชื่อมภายในกระดูก (PMMA) ร่วมกับอุปกรณ์ยึดกระดูกอื่นๆ เพื่อเพิ่มความมั่นคงในการต้านแรงหมุนและแรงงอ ซึ่งข้อจำกัดของการใช้คือ กระดูกหักแต่ละชิ้นนั้นต้องมีความยาวมากกว่า 1-2 เซนติเมตร เพื่อให้มีความมั่นคงพอเพียง และ ต้องใช้เทคนิคอื่นๆในการเพิ่มการยึดเกาะระหว่างส่วนของอุปกรณ์และ ซีเมนต์กระดูก (Samour, 1992; Bennett, 1997)

The Doyle Technique

Doyle Technique ได้พัฒนาขึ้นมาจากการศึกษาเกี่ยวกับแนวคิดของการเกิดแรงกดที่บริเวณรอยหักของกระดูก ทำให้กระดูกมีการหายได้เร็วขึ้น จึงใช้เทคนิคของการใส่ rush pin ร่วมกับการใช้ external fixation โดยปลายของ pin ที่ยื่นออกมานอกผิวหนังเชื่อมกันโดยใช้ dental impact rubber band เพื่อให้มีแรงกดเพิ่มขึ้นที่บริเวณที่เกิดการหัก และต้านแรงหมุน Doyle system นั้นมีน้ำหนักเบากว่า external fixation เนื่องจาก rush pin มีขนาดเล็ก และใช้ pin จำนวนน้อย แต่ยังไม่มีข้อมูลการศึกษาถึงข้อดีและข้อเสียของการใช้เทคนิคนี้เปรียบเทียบกับเทคนิคอื่นๆ (Bennett, 1997)

เทคนิคการรักษากระดูกหักในสัตว์ปีกโดยใช้ Shuttle pinning

เทคนิคนี้เริ่มใช้ในการรักษากระดูกหักในสัตว์ปีกตั้งแต่ปี 1985 โดย Coles และในปี 1986 โดย Redig และปี 1991 โดย Tom และ Norbet ซึ่งทั้งหมดใช้วิธีการรักษาที่เหมือนกัน หรือมีความแตกต่างกันเพียงเล็กน้อย Coles, Tom และ Norbet ใช้ polypropylene ที่ได้จากการประยุกต์นำกระบอกฉีดยาชนิด 1 มิลลิลิตร และ 2 มิลลิลิตร มาใช้แทน polypropylene ที่ผลิตขายในรูปแบบทางการค้า ซึ่ง Coles ใส่ shuttle pin ในโพรงกระดูก humerus และใช้ ลวดมัดเป็น orthopedic wire เพื่อต้านแรงหมุน และทำให้ปลายกระดูกติดกันมากขึ้น ส่งผลให้กระดูกหายเร็วขึ้น ในขณะที่ Tom และ Norbet ใส่ shuttle pin พร้อมกับการใช้ซีเมนต์กระดูก (Coles, 1985) การรักษาโดยการใช้เทคนิคนี้ อาศัยหลักของการใส่แท่งเหล็กเพื่อยึดดามภายใน โพรงกระดูก จึงมีข้อดีที่คล้ายกัน ในขณะที่วิธีการนี้ ก็สามารถกำจัดข้อเสียเรื่อง การรบกวนการทำงานของข้อต่อได้ การรักษาโดยใช้วิธีนี้ที่ปีกของสัตว์อาจไม่จำเป็นต้องพันผ้าพันแผลเพื่อดามไว้ แต่สัตว์อาจต้องพักในกรง โดยปีกที่หักเริ่มขยับได้ใน 24-48 ชั่วโมง ภายหลังการทำศัลยกรรม ซึ่งช่วยป้องกันการเกิดข้อยึดตามมา ส่วนมากการรักษากระดูกหัก โดยการใช้ shuttle pin มักใช้กับกระดูก humerus เนื่องจากเป็นกระดูกที่มีโพรงอากาศ อยู่ภายใน จึงมีขนาดของโพรงกระดูกที่ใหญ่ ไม่เหมาะสมกับการใช้ แท่งเหล็ก ซึ่งจะรบกวนการสร้างกระดูกพอกภายใน รบกวนการทำงานของข้อต่อ และอาจเกิดโรคของกระดูกหัก (fracture disease) ตามมา การรักษาโดยการประยุกต์ใช้อุปกรณ์ดังกล่าวเนื่องจากมีน้ำหนักเบาจึงสามารถทิ้งไว้ในกระดูกได้ แต่ยังไม่มีการศึกษาถึงผลของการรักษากระดูกหักในระยะยาว และยังไม่มีการนำวิธีนี้มารักษาในกระดูก tibiotarsus เนื่องจากเชื่อว่ามีความมั่นคงไม่เพียงพอที่จะทำให้เกิดการหายของกระดูกได้

เทคนิคนี้ถ้าใช้แกนกระบอกฉีดยาแทนการใช้ polypropylene ที่ผลิตขายในรูปแบบทางการค้า เชื่อว่าจะไม่รบกวนการหายของกระดูกและการสร้างกระดูกพอกภายใน เนื่องจากรูปร่างของ

แกนกระบอกฉีดยาที่มีร่องอยู่ (cruciform shape) ทำให้มีการสร้างของกระดูกภายในโพรงกระดูกเกิดขึ้นได้ดีกว่าแท่ง polypropylene ที่ผลิตขายในรูปแบบทางการค้าซึ่งเป็นทรงกระบอก

การใช้ shuttle pin ในการรักษากระดูกหักในสัตว์ปีกนั้นอาจใช้กระดูกที่เป็น biodegradable bone ทดแทนได้ ซึ่งได้ผลดีในการรักษากระดูกหัก แต่ยังมีราคาสูงอยู่

ปัญหาแทรกซ้อนภายหลังการรักษา

การต่อติดของผิดรูป (misalignment) สัตว์ปีกที่มีกระดูกหัก จะเห็นการต่อติดของกระดูกผิดรูปได้ด้วยตาเปล่า ในระดับที่ต่างๆกัน เนื่องจากกล้ามเนื้อของสัตว์ดึงปลายกระดูกที่หักให้แยกออกจากกัน แม้การเคลื่อนที่ เกิดขึ้นเกิดในระดับมหภาค แต่การต่อติดของกระดูกโดยเนื้อเยื่อพังผืดและกระดูกพอกยังคงเกิดขึ้นได้โดยมีการสร้างเนื้อเยื่อพังผืดที่แข็งและมีปริมาณมากเพื่อรักษาแนวกระดูกหักเอาไว้ จึงจำเป็นอย่างยิ่งที่จะต้องดึงกระดูกที่หักกลับเข้าที่ให้สมบูรณ์ใกล้เคียงกับลักษณะทางกายวิภาคเดิมให้มากที่สุด เพื่อหลีกเลี่ยง การเกิดกระดูกพอกมากเกินซึ่งจะส่งผลเสียต่อการทำงานของกล้ามเนื้อและเส้นเอ็นจากการถูกกดทับ

การต่อติดของกระดูกโดยมีการยึดติด (entrapment) การสร้างเนื้อเยื่อไฟบรัสรอบๆ บริเวณกระดูกหักเพื่อเป็นโครงร่างของกระดูกที่จะต่อติด อาจไปยึดติดกับเนื้อเยื่ออื่นๆข้างเคียงและส่งผลต่อการทำงานของเนื้อเยื่อโดยรอบ

การบิด หมุน (deviation) ของกระดูกส่งผลต่อการบินและการทรงตัวของสัตว์ปีกเป็นอย่างมาก เนื่องจากการไหลของอากาศผ่านปีก เพื่อยกตัวสัตว์และพยุงในการบินนั้น จำเป็นต้องใช้มุมที่พอเหมาะของปีก เพื่อให้มวลอากาศไหลผ่านปีกอย่างมีประสิทธิภาพ ดังนั้น การหมุนของปีกเพียงเล็กน้อยส่งผลอย่างมากต่อการบินของสัตว์ เช่นเดียวกับการเดิน ซึ่งส่งผลให้สัตว์ลดประสิทธิภาพในการหาอาหาร และความสามารถในการดำรงชีวิต

ข้อต่อยึด (ankylosis) ส่วนมากการเกิดปัญหานี้มักถูกละเลยจากสัตวแพทย์ จนเมื่อเกิดปัญหาขึ้นแล้ว ก็หมดหนทางที่จะรักษาการทำหน้าที่ของข้อต่อบริเวณนั้นเอาไว้ได้ โดยส่วนมากการเกิดข้อยึดนั้นมักพบบ่อยภายหลังการรักษา 5 วันขึ้นไป โดยพยาธิสภาพที่เกิดขึ้น เกิดได้จากการหักของกระดูกที่เกิดขึ้นใกล้กับข้อต่อ ทำให้มีการสร้างเนื้อเยื่อพังผืดและเนื้อเยื่อของแผลเป็นขึ้นบริเวณข้อต่อ ซึ่งเป็นกระบวนการที่ไม่สามารถหลีกเลี่ยงได้ แต่การเกิดข้อยึดจะเกิดขึ้นเนื่องจากสัตว์ไม่ได้ใช้งานหรือไม่ได้เคลื่อนไหวข้อต่อที่มีเนื้อเยื่อพังผืดนั้น ดังนั้นการป้องกันการเกิดข้อยึดจึงทำได้โดยใช้การรักษาที่ทำให้สัตว์สามารถกลับมาบินหรือเดินได้เร็วที่สุด การเกิดข้อยึดมักเป็นปัญหาที่ปีกมากกว่าที่ขา การขยับข้อต่อหรือบริเวณที่หัก แม้ว่าจะช่วยป้องกันข้อยึดได้ แต่การเคลื่อนของปลายกระดูกที่หักจากการขยับ จะส่งผลต่อการพอกของกระดูกในปริมาณมากเช่นกัน

ซึ่งส่งผลต่อการเคลื่อนไหวของข้อต่อได้ ดังนั้นการรักษากระดูกหักโดยการยึดปลายกระดูกหักอย่างมั่นคง ในขณะที่ข้อต่อสามารถเคลื่อนไหวได้อย่างอิสระเป็นสิ่งที่จำเป็น

การเคลื่อนของแท่งเหล็ก (pin migration) มักส่งผลรบกวนการทำงานของข้อต่อหรือทิ่มแทงอวัยวะอื่นๆให้ได้รับความเสียหาย เมื่อเกิดการเคลื่อนของแท่งเหล็กขึ้น อาจรักษาได้โดยการตอกแท่งเหล็กกลับเข้าที่เดิม หรือการถอนแท่งเหล็กออกเมื่อพิจารณาแล้วว่า บริเวณที่หักมีความมั่นคงพอเพียง การตอกแท่งเหล็กกลับเข้าไปใหม่มักมีความแข็งแรงน้อยกว่าแท่งเหล็กที่ใส่ไว้ครั้งแรก และเสี่ยงต่อการเคลื่อนของแท่งเหล็กซ้ำ แต่ถ้าสัตวแพทย์พิจารณาเห็นว่ายังมีความแข็งแรงเพียงพอที่จะทำให้เกิดการหายของกระดูกได้ก็จะยังไม่พิจารณานำแท่งเหล็กออก

การอักเสบจากการติดเชื้อในโพรงกระดูก (osteomyelitis) การเกิดการอักเสบจากการติดเชื้อนั้นเกิดได้จากการใส่อุปกรณ์ยึดกระดูกที่ไม่สะอาด และใช้การยึดภายในกระดูกในการรักษากระดูกที่หักแบบเปิด โดยในสัตว์ปีกนั้นจะไม่ค่อยมีการแสดงอาการทางระบบ และบริเวณที่เกิดโรคนั้นจะเป็นก้อนหนองแข็งๆ (caseous) และที่ปลายของกระดูกจะเป็นกระดูกที่ตายทำให้กระบวนการหายของกระดูกนั้นช้าหรือหยุดไป ซึ่งในการรักษาการติดเชื้อที่โพรงกระดูกจำเป็นต้องรักษาโดยการทำศัลยกรรม นำเอากระดูกและส่วนที่มีการติดเชื้อออก เพาะเชื้อบริเวณที่มีการติดเชื้อใส่อุปกรณ์ยึดกระดูกที่มีความแข็งแรงมาก ซึ่งมักพิจารณาใช้แท่งเหล็กยึดกระดูกจากภายนอก ในการรักษา (Bennett, 1997; Coles, 1985)

การรักษากระดูก ทิบิโอทาร์ซัส (tibiotarsus) หักในสัตว์ปีก

กระดูก tibiotarsus เป็นกระดูกที่เกิดจากการต่อติดของกระดูก tibia และ กระดูก proximal tarsal การต่อติดของกระดูก เกิดขึ้นในกระดูกหลายๆท่อนทั่วร่างกายเพื่อเพิ่มความแข็งแรงของกระดูกแต่ละท่อน และลดมวลรวมของกระดูกทั้งหมด อีกทั้งเพื่อให้ลักษณะทางกายวิภาคเหมาะสมกับการทรงตัวและการบิน ส่วนของกระดูก fibula มีความยาวสิ้นสุดประมาณกึ่งกลางของกระดูก tibiotarsus ด้านบนของกระดูก tibiotarsus คือกระดูก femur ส่วนด้านล่างคือกระดูก metatarsus การหักของกระดูก tibiotarsus มีอุบัติการการเกิดดังที่กล่าวไปแล้ว โดยส่วนมากการหักของกระดูกท่อนนี้ มักจะเป็นชนิดขวาง ทั้งกรณีที่หักตรงกลาง (midshaft) ซึ่งการหักของกระดูกมักเกิดตรงจุดที่กระดูก fibula สิ้นสุด และหักด้านล่าง (distal) มักมีแผลเปิดหรือการทะลุของกระดูกออกมานอกผิวหนัง การบิดหมุนของกระดูกที่หัก มักเกิดจากกล้ามเนื้อ digital flexor ซึ่งเป็นกล้ามเนื้อที่ทำหน้าที่สำคัญในการตะครุบเหยื่อ การรักษากระดูกท่อนนี้จึงต้องรักษาโดยการผ่าตัด การรักษากระดูกท่อนดังกล่าวมีรายงานโดย Coles ซึ่งเสนอว่าวิธีการรักษากระดูก humerus หัก สามารถรักษากระดูกท่อนนี้ได้เช่นกัน แต่ปัญหาที่พบบ่อยๆในการรักษากระดูก tibiotarsus หัก คือการบิดหรือหมุนของกระดูก การรักษาโดยการใช้แท่งเหล็กยึดดามกระดูกภายในจึงยังไม่ประสบความสำเร็จ

เท่าที่ควร วิธีการอื่นๆที่นำมาใช้ในการรักษาได้แก่ การใช้แผ่นเหล็กยึดดามกระดูก การใช้แท่งเหล็กยึดดามกระดูกจากภายนอก การพันดามกระดูก เป็นต้น

การรักษากระดูกหักโดยการใช้แท่งเหล็กยึดดามภายในโพรงกระดูก มักใส่แท่งเหล็กแบบ normograde ซึ่งเริ่มต้นใส่จากด้านบนของกระดูก tibiotarsus และกรีดเปิดเข้าถึงกระดูกเพื่อดึงกระดูกกลับและจัดแนวโดยการเปิดผ่าทาง craniomedial ระหว่างกล้ามเนื้อ cranial tibial และ medial gastrocnemius ซึ่งกล้ามเนื้อทั้งสองมัดนั้นเชื่อมกันโดยเนื้อเยื่อฟาสเชียผิวๆเท่านั้น สามารถแยกออก จากกันและเข้าสู่กระดูก tibiotarsus ได้โดยง่าย การใส่แท่งเหล็กนั้นจะใส่แบบ retrograde ก็ได้ ซึ่งทั้งสองวิธีนั้นจะพบว่าแท่งเหล็กยื่นเข้าไปในข้อเข่า (stifle joint) เสมอ ในขณะที่ถ้าใส่แท่งเหล็กไม่ดี หรือทะลุเข้าข้อด้านล่าง จะส่งผลรบกวนการทำงานของ tarsal joint ด้วย ผิวของข้อต่อ ทั้งทางด้านบนและทางด้านล่างจึงมักได้รับความเสียหาย และอาจไปรบกวนการทำงานของเส้นเอ็นสำหรับงอ (flexor tendons) ซึ่งทำให้สัตว์ไม่สามารถใช้ขาได้ชั่วคราวหรือถาวร (Hacourt-Brown, 2005) เมื่อกระดูกต่อติดแล้ว มักต้องนำแท่งเหล็กออกเสมอเพื่อรักษาหรือป้องกันปัญหาที่จะเกิดขึ้น ซึ่งทำให้สัตว์เสี่ยงในการวางยาสลบซ้ำ

จากรายงานการวิจัย หลายๆรายงานแนะนำให้ใช้แท่งเหล็กยึดดามกระดูกจากภายนอกชนิดที่ 1 และชนิดที่ 2 ซึ่งเชื่อว่าเป็นวิธีการหลักในการรักษากระดูกท่อนนี้หัก เนื่องจากมีความเหมาะสมในหลายๆด้าน กระดูก tibiotarsus มักหักที่บริเวณกึ่งกลางกระดูกจนถึงด้านล่างของกระดูก และมักพบการหักแบบเปิดเนื่องจากผิวหนังของสัตว์ที่บางและมีกล้ามเนื้อปกคลุมอยู่น้อย โดยเฉพาะด้านล่างของกระดูก การใส่แท่งเหล็กยึดกระดูกท่อนนี้ เพื่อให้มีคามมั่นคงมากที่สุดแนะนำให้ใส่อย่างน้อย 3 อันด้านบนของรอยหัก และ 3 อันด้านล่างของรอยหัก ปลายแท่งเหล็กควรทะลุผิวกระดูกทั้งสองด้านจะเห็นได้ว่าวิธีนี้สามารถรักษากระดูกหักได้มั่นคงและดีที่สุดเมื่อมีการหักตรงกลางกระดูกกรณีที่กระดูกหักตรงปลายนั้น หลีกเลี่ยงไม่ได้ที่จะต้องใส่แท่งเหล็กดามกระดูกจากภายนอกผ่านข้อต่อ (transarticular fixation) เพื่อให้มีความแข็งแรง มั่นคง และมีพื้นที่ในการใส่อุปกรณ์พอเพียง ซึ่งเมื่อเกิดกระดูกต่อติด มักจะเกิดข้อยึดทั้งแบบชั่วคราว ซึ่งอาจรักษาได้โดยการทำกายภาพบำบัด และแบบถาวร หลักการใส่แท่งเหล็กในสัตว์ปีก เป็นเช่นเดียวกับหลักการรักษาในสัตว์เลี้ยงลูกด้วยน้ำนม อย่างไรก็ตาม แม้ว่าการใช้แท่งเหล็กยึดดามกระดูกจากภายนอกจะเป็นวิธีการที่แนะนำ แต่ปัญหาจากการรักษากระดูกหักโดยใช้วิธีนี้ที่พบได้ เช่น การครูดของอุปกรณ์กับผิวหนัง อุปกรณ์ยึดกระดูกได้ไม่มั่นคง เนื่องจากกระดูกบาง อุปกรณ์หลุดก่อนกำหนด กระดูกแตกจากการเจาะรูเพื่อใส่อุปกรณ์ การติดเชื้อ การหายของกระดูกช้า อุปกรณ์น้ำหนักมาก รบกวนการเคลื่อนไหวของสัตว์ ไม่สามารถแก้ปัญหากระดูกบิดหมุนได้สมบูรณ์ การจัดเรียงแนวกระดูกทำได้ไม่ดี ทำให้สัตว์ไม่สามารถใช้ขารับน้ำหนักได้เต็มที่ เป็นต้น ปัญหาต่างๆดังกล่าวนี้ จึงทำให้มี

การพัฒนานำอุปกรณ์อื่นมาทดแทนอุปกรณ์แบบเดิม เพื่อให้มีน้ำหนักเบา เช่น การใช้เข็มฉีดยาและ hexcelite เพื่อให้มีความมั่นคงมากขึ้น เช่น การนำแท่งเหล็กแบบมีกลียวมาใช้แทนแท่งเหล็กธรรมดา แม้ว่าจะมีการพัฒนาอุปกรณ์ต่างๆขึ้นมากมาย แต่ก็ยังได้รับผลการรักษาที่ไม่แน่นอน (Hacourt-Brown, 2005; Olsen and Orosz, 2000)

จากลักษณะทางกายวิภาค ปัญหาหลักของการรักษากระดูกท่อนนี้จึงเกิดจากการบิดหมุนของกระดูก ซึ่งควรที่จะต้องใช้อุปกรณ์ที่สามารถต้านแรงหมุนได้ดี ส่วนปัญหาอื่นๆมักเกิดจากความไม่เหมาะสมของอุปกรณ์ เช่น มีน้ำหนักมาก อุปกรณ์ยื่นออกมานอกตัวสัตว์และครูดกับผิวหนัง อุปกรณ์ยื่นออกมานอกกระดูกและทำลายผิวข้อต่อ และปัญหาเรื่องการวางยาสลบซ้ำ การรักษาขาด้านที่หักได้ ไม่สมบูรณ์และทำให้สัตว์ลงน้ำหนักได้ไม่เต็มที่ และจะเหนี่ยวนำให้ขาอีกข้างเป็นโรค bumblefoot ตามมา (Hacourt-Brown, 2005)

จากการทบทวนเอกสารต่างๆที่เกี่ยวข้องกับงานวิจัยพบว่าการรักษากระดูก tibiotarsus หักนั้นต้องอาศัยการต้านแรงที่เกี่ยวข้องกับการบิดหมุน ซึ่งเป็นแรงที่สำคัญเมื่อมีการหักของกระดูกท่อนนี้ แบบขวาง วิธีการรักษาในปัจจุบันที่นิยมนั้นยังพบปัญหาต่างๆ เช่น การหลุดของอุปกรณ์ก่อนกำหนด กระดูกหักเพิ่มจากการเจาะรูเพื่อใส่อุปกรณ์ การรบกวนการทำงานของข้อต่อเมื่อเกิดการเคลื่อนของ แท่งเหล็ก ซึ่งผู้วิจัยเห็นว่าควรมีวิธีการรักษาที่สามารถหลีกเลี่ยงการเกิดปัญหาแทรกซ้อนภายหลังจากการรักษาได้ จึงคิดว่าควรนำการรักษาโดยการประยุกต์ใช้ แกนกระบอกฉีดยาดามภายในกระดูกทดแทนการใส่ แท่งเหล็กยึดดามภายในกระดูก ในการรักษาร่วมกับการใช้แท่งเหล็กขนาดเล็กแทงขวางกระดูกเพื่อลดแรงหมุน โดยอาศัยหลักกการของ interlocking nail ในการรักษากระดูกหักในสัตว์ปีกมาศึกษา

บทที่ 3

ระเบียบวิธีวิจัย

สัตว์ทดลอง

การวิจัยนี้ทำในไก่ ซึ่งใช้เป็นตัวแทนสัตว์ปีก โดยแบ่งไก่ออกเป็น 2 กลุ่ม

กลุ่มที่ 1 เป็นกลุ่มที่รักษากระดูก tibiotarsus ที่ตัดเพื่อทำให้หักโดยการใส่แกนกระบอกฉีดยาดามภายในโพรงกระดูก

ไก่ไข่จำนวน 10 ตัว เพศผู้ อายุ 3 เดือนได้รับการฉีดวัคซีนป้องกันโรคติดต่อที่สำคัญ ปลอดการติดเชื้อ reo virus และไม่มีความผิดปกติทางคลินิก

กลุ่มที่ 2 เป็นกลุ่มที่รักษากระดูก tibiotarsus หักโดยการใส่ แท่งเหล็กดามภายในโพรงกระดูก

ไก่ไข่จำนวน 9 ตัว เพศผู้ อายุ 3 เดือน ได้รับการฉีดวัคซีนป้องกันโรคติดต่อที่สำคัญ ปลอดการติดเชื้อ reo virus และไม่มีความผิดปกติทางคลินิก

ไก่ทั้งสองกลุ่มได้รับการตรวจร่างกาย และถ่ายภาพทางรังสีวิทยา ก่อนได้รับการวางยาสลบเพื่อศัลยกรรมต่อไป

การวางยาสลบสัตว์ปีก

ไก่ทุกตัวได้รับการงดอาหารและน้ำเป็นเวลา 6 ชั่วโมงก่อนทำศัลยกรรม ฉีดยา Gentamicin 1.25 มก./ตัว และ morphine 0.5 มก./กก. เข้ากล้ามเนื้อ แล้วชักนำการสลบด้วยก๊าซไอโซฟูเรน (isoflurane) ความเข้มข้น 4% และควบคุมการสลบด้วยก๊าซไอโซฟูเรน ความเข้มข้น 3% และก๊าซออกซิเจนอัตราการไหล 1.5 ลิตรต่อนาที ผ่านหน้ากากดมสลบสำหรับสัตว์

การทำศัลยกรรม

ไก่กลุ่มที่ 1 รักษากระดูก tibiotarsus หักโดยการใส่แกนกระบอกฉีดยาดามภายในโพรงกระดูก ยึดดามภายในกระดูก

1. จัดให้ไก่อยู่ในท่านอนตะแคงขวา (right lateral recumbency) ถอนขนตั้งแต่บริเวณต้นขาจนถึงส่วนของกระดูก metatarsus ทั้งด้านในและด้านนอกของขา เตรียมบริเวณผ่าตัดโดยเทคนิคปลอดเชื้อ (aseptic technique) และคลุมผ้าผ่าตัดโดยสอดส่วนปลายของขา ผ่านหน้าต่างของผ้าคลุม จากนั้นพันปลายเท้า โดยใช้ผ้ายืดปราศจากเชื้อ (รูปที่ 1)

2. ผ่าเปิดผิวหนังทางด้านใน (medial) ของกระดูก tibiotarsus โดยเปิดผิวหนังแค่ระดับปลายล่าง (distal third) ไปจนถึงเหนือข้อตาตุ่ม (รูปที่ 2)

3.ที่ด้านบนของกระดูก tibiotarsus แยกกล้ามเนื้อ fibularis longus ไปทางด้านหน้าและ medial head ของ gastrocnemius ไปทางด้านหลัง แยกกล้ามเนื้อออกจากกัน ดึงรั้ง medial head ของ gastrocnemius มาทางด้านหลังเพื่อที่จะได้เห็นกระดูก tibiotarsus ได้ชัดเจน (รูปที่ 3 ก และ 3 ข)

4. เหนี่ยวนำให้กระดูก tibiotarsus หักโดย ใช้เลื่อยไฟฟ้าตัดกระดูกให้ขาดจากกันบริเวณเหนือ hock ประมาณ 3 เซนติเมตร (รูปที่ 4)

5.เตรียมแกนกระบอกฉีดยา (tuberculin syringe (Nipro®)) โดยดึงจุกยางออก และตัดส่วนท้าย ที่ใช้เป็นที่จับของแกนกระบอกฉีดยาออก จากนั้น ใช้ polydioxanone ขนาด 3-0 USP พันรอบปลายทางด้านบนของแกนกระบอกฉีดยา (รูปที่ 5)

6.ดึงวัสดุผูกเย็บให้ตึงแล้วสอดแกนกระบอกฉีดยาที่เตรียมไว้เข้าไปในโพรงกระดูก (medullary canal) ของส่วนบน (proximal fragment) ของกระดูก tibiotarsus ที่หัก ดันตัวแกนไปจนชนกับ metaphysis ของ tibiotarsus ตัดแกนที่ยื่นออกมาโดยไม่ต้องตัดวัสดุผูกเย็บ แล้วจัดกระดูกกลับเข้าที่แล้วดึงปลายของวัสดุผูกเย็บทั้งสองปลายพร้อมกัน ลงมาตามแนวแกนของกระดูก เพื่อดึงรั้งให้ส่วนล่างของแกนกระบอกฉีดยาเข้าไปอยู่ในโพรงกระดูกชิ้นล่างจนถึงส่วนของ metaphysis ของ tibiotarsus ด้านล่าง (shuttle technique) (Maccoy, 1996) (รูปที่ 6 ก, 6 ข, 6 ค)

7. ใช้แท่งเหล็กดามภายในโพรงกระดูก ขนาด 2.0 มิลลิเมตร และสว่านไฟฟ้าเจาะผ่านเปลือกกระดูกแกนกระบอกฉีดยาและเปลือกกระดูกอีกด้าน ทั้งทางด้านบน และด้านล่างของรอยหักให้ห่างจากรอยหักด้านละ 1 เซนติเมตร ตัด pin ให้เหลือปลายโผล่ออกมาจากผิวกระดูกเล็กน้อย กรณีที่แท่งเหล็กไม่สามารถยึดกระดูกได้อย่างมั่นคงใช้ลวดขนาดเหมาะสมในการรัดกระดูกและแกนกระบอกฉีดยาในโพรงกระดูกยึดเพื่อต้านแรงหมุนแทน (รูปที่ 7)

8. เย็บกล้ามเนื้อ fibularis longus และกล้ามเนื้อ medial head ของ gastrocnemius แบบ simple continuous pattern ด้วย polydioxanone ขนาด 3-0 USP (รูปที่ 8)

9. เย็บปิดชั้นผิวหนังแบบ simple continuous suture โดยใช้ polyamide ขนาด 3-0 USP

10. ดามขาช่วยพยุงภายนอกโดยใช้ สำลีรองเฝือกและกระบอกฉีดยาพลาสติก (รูปที่ 9)

ไก่กลุ่มที่ 2 รักษากระดูก tibiotarsus หักโดยการใส่ แท่งเหล็กดามภายในโพรงกระดูก

ขั้นตอนการวางยาสลบถึงขั้นตอนการผ่าตัด เพื่อตัดกระดูกเหมือนในไก่กลุ่มที่ 1 ใช้แท่งโลหะ ขนาด 2.5 และ pin chuck แทง pin แบบ normograde โดยเริ่มแทงจาก ด้าน medial ที่ตำแหน่งเหนือ tibial tuberosity ค่อยๆแทงให้ pin เข้าไปในโพรงกระดูกจนถึงรอยหักของกระดูก จากนั้น ดึงกระดูกที่หักกลับเข้าที่ และแทง pin ต่อไปจนปลาย pin ฝังใน metaphysis ด้านล่างของกระดูก tibiotarsus จากนั้นเย็บปิด กล้ามเนื้อผิวหนัง และพันดามขา เช่นเดียวกันกับ กลุ่มที่ 1 (รูปที่ 10)

รูปที่ 1 บริเวณทำศัลยกรรมที่ได้รับการเตรียมและคลุมผ้าโดยเทคนิคปลอดเชื้อ

รูปที่ 2 กรีดเปิดผ่าผิวหนังทางด้านใน (medial approach) ของกระดูก tibiotarsus เริ่มจากบริเวณ 1/3 ของขาด้านล่าง ไปจนถึงเหนือข้อตาตุ่ม

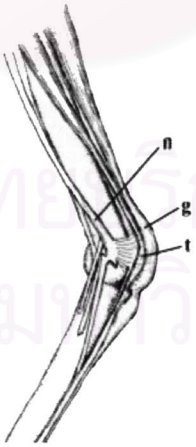

รูปที่ 3 ก ลักษณะทางกายวิภาคบริเวณกระดูก tibiotarsus (n= fibularis longus muscle, g= medial head ของ gastrocnemeus) (http://people.eku.edu/ritchisong/BirdBone_drawing.jpg)

รูปที่3 ข แยกกล้ามเนื้อที่อยู่ทางด้านหน้าและด้านหลังกระดูก tibiotarsus เพื่อให้เห็นกระดูกได้อย่างชัดเจน



รูปที่4 การใช้เลื่อยไฟฟ้าตัดกระดูก tibiotarsus เพื่อเหนี่ยวนำให้กระดูกหักที่ บริเวณ 1/3 ทางด้านล่างของกระดูก tibiotarsus

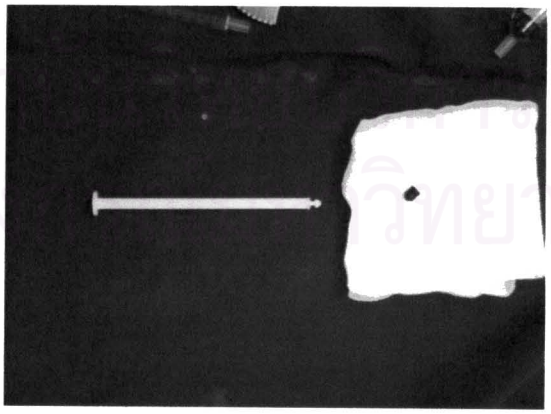

รูปที่ 5 แกนกระบอกฉีดยาที่ใช้ในการดามภายในโพรงกระดูกที่เหนี่ยวนำให้หัก

รูปที่ 6 ก วิธีการสอดแกนกระบอกฉีดยาเข้าไปในโพรงกระดูกของ proximal fragment

รูปที่ 6 ข การจัดกระดูกกลับเข้าที่ให้อยู่ในแนวแกนปกติตามเดิม

รูปที่ 6 ค การดึงวัสดุผูกเย็บที่ติดกับแกนกระบอกฉีดยาเพื่อให้แกนกระบอกฉีดยาเลื่อนลงมาอยู่ในโพรงกระดูก distal fragment

รูปที่ 7 การใช้ kirschner wire ทำ transfixation pin ที่ 1 เซนติเมตรเหนือและใต้รอยหักของกระดูก

รูปที่ 8 การเย็บปิดชั้นกล้ามเนื้อ

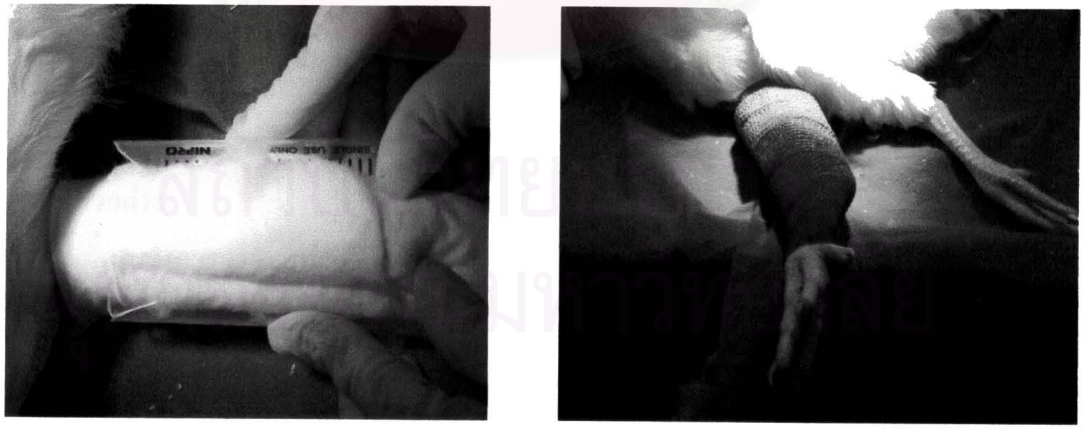

รูปที่ 9 การพันดามขาช่วยพยุงภายนอก

รูปที่ 10 การใส่ แท่งเหล็กดามภายในโพรงกระดูก แบบ normograde

การดูแลภายหลังศัลยกรรม (Postoperative care)

ไก่ทุกตัวได้รับ Gentamicin 1.25 มก./ตัว และ morphine 0.5 มก./กก. ฉีดเข้ากล้ามเนื้อภายหลังการทำศัลยกรมทันที และได้รับ Gentamicin 1.25 มก./ตัว วันละ 1 ครั้ง ติดต่อกันทุกวันเป็นเวลา 10 วันภายหลังการทำศัลยกรรม และตัดไหมในวันที่ 14 หลังทำศัลยกรรม

ตรวจการหายของกระดูกทางคลินิก โดยการคลำและการตรวจทางรังสีวิทยา และนำเอาอุปกรณ์ดามภายนอกออก เมื่อพบการต่อติดของกระดูกทางคลินิก

การตรวจทางคลินิกและทางรังสีวิทยา

ถ่ายภาพรังสีวิทยาไก่ทุกตัวรวมทั้งหมด 6 ครั้ง คือ ก่อนทำศัลยกรรม ภายหลังจากการทำศัลยกรรมทันที และ ที่ 4, 8, 10, 12 และ 48 สัปดาห์ภายหลังจากการทำศัลยกรรม

การตรวจทางจุลพยาธิวิทยา

เก็บตัวอย่าง จากกลุ่มที่ 1 และกลุ่มที่ 2 กลุ่มละ 1 ตัวอย่าง โดยเก็บ กระดูกบริเวณที่หักเนื้อเยื่อบริเวณรอบๆ กระดูกที่หัก ที่สัปดาห์ที่ 4, 8, 10, 12 และ 48 ภายหลังการทำศัลยกรรม

การเก็บตัวอย่าง

ขั้นตอนการวางยาสลบสัตว์ และ การผ่าตัด เข้าหากระดูก ทำเหมือนกับขั้นตอนการผ่าตัดเพื่อดามกระดูก

ไก่กลุ่มที่ 1: นำ transfixation pin และ orthopedics wire ออก ใช้เลื่อยไฟฟ้าตัด บริเวณที่ทำการรักษากระดูก โดยตัดเหนือ hock 3 เซนติเมตร ให้ส่วนที่ต้องการเก็บตัวอย่างมีความหนา 0.5 เซนติเมตร จากนั้น Euthanasia สัตว์ โดยการดมสลบ

ไก่กลุ่มที่ 2: นำแท่งเหล็กออก แล้วใช้เลื่อยไฟฟ้าตัด บริเวณที่ทำการรักษากระดูก โดยตัดเหนือ hock 3 เซนติเมตรให้ส่วนที่ต้องการเก็บตัวอย่างมีความหนา 0.5 เซนติเมตร จากนั้น Euthanasia สัตว์ เช่นเดียวกับกลุ่มที่ 1

การเตรียมตัวอย่างเพื่อตรวจทางจุลพยาธิวิทยา

นำตัวอย่างที่เก็บได้ส่งตรวจทางพยาธิวิทยา โดยใช้ 10% neutral-buffered formalin ในการถนอมสภาพตัวอย่าง จากนั้นนำส่วนที่เป็นกระดูกผ่านขั้นตอน decalcification ด้วยน้ำยา formic acid-sodium citrate solution นำตัวอย่างที่ผ่าน decalcification อย่างสมบูรณ์ (ประมาณ 2 สัปดาห์) แล้วผ่านขั้นตอนการเตรียมชิ้นเนื้อทางจุลพยาธิวิทยา โดยฝังลงใน paraffin เพื่อทำ section ขนาด 6-8 μm และย้อมสี hematoxilin and eosin (H&E) เพื่อตรวจเนื้อเยื่อ

การประเมินผล

1. วิเคราะห์ประสิทธิภาพการใช้ขาของไก่ภายหลังทำศัลยกรรมที่ 4, 8, 10, 12 และ 48 สัปดาห์ ภายหลังการประเมินผลการทำศัลยกรรม โดยให้คะแนนระดับความเจ็บปวดและความสามารถในการใช้ขาดังนี้

ระดับ 0 ไก่ไม่แสดงอาการเจ็บเดินและวิ่งได้อย่างปกติ

ระดับ 1 ไก่เดินได้โดยไม่แสดงอาการเจ็บ แต่จะแสดงอาการเจ็บขณะวิ่ง

ระดับ 2 ไก่แสดงอาการเจ็บขณะเดิน และวิ่ง

ระดับ 3 ไก่แสดงอาการเจ็บขณะเดินหรือ ไม่สามารถใช้ขาข้างที่เจ็บแตะพื้นได้ หรือวิ่งได้

การประเมินผลจากประสิทธิภาพในการใช้ขาของไก่ภายหลังจากการทำศัลยกรรมโดยเปรียบเทียบระหว่างการรักษาโดยการใช้แกนกระบอกฉีดยาดามภายในโพรงกระดูกและการรักษาโดยการใช้แท่งเหล็กยึดดามจากภายในกระดูก ทำการวิเคราะห์ผลทางสถิติโดยวิธี Mann-Whitney U test ที่ระดับความเชื่อมั่น $P<0.05$

2. การประเมินผลจากภาพถ่ายทางรังสีวิทยาที่ 4, 8, 10, 12 และ 48 สัปดาห์ภายหลังจากการทำศัลยกรรม โดยดู การซ่อมแซม การเกิดการพอกของกระดูกภายในโพรงกระดูกและระหว่างปลายกระดูก แบ่งระดับคะแนนการหายของกระดูก ดังนี้

ระดับ 0 ไม่มีพบการพอกของกระดูกทั้งภายในและภายนอกโพรงกระดูก เห็นรอยหักของกระดูกชัดเจน ระยะห่างระหว่างปลายกระดูกหักเท่าเดิม (รูปที่ 11)

ระดับ 1 มีการพอกของ callus ภายในโพรงกระดูก เห็นรอยหักของกระดูกชัดเจน ระยะห่างระหว่างปลายกระดูกหักเท่าเดิม (รูปที่ 12)

ระดับ 2 มีการพอกของ callus ภายในโพรงกระดูกมากขึ้น เห็นรอยหักของกระดูกไม่ชัดเจน ระยะห่างระหว่างปลายกระดูกหักแคบลง (รูปที่ 13)

ระดับ 3 มีการพอกของ callus ภายในโพรงกระดูกและระหว่างปลายกระดูกอย่างสมบูรณ์ ไม่เห็นรอยหักของกระดูก มีการต่อติดของกระดูกที่หักอย่างสมบูรณ์ (รูปที่ 14)

การประเมินผลจากภาพถ่ายทางรังสีวิทยา เพื่อการประเมินการต่อติดของกระดูก โดยการให้คะแนนการต่อติดของกระดูกขาของไก่ ภายหลังจากการทำศัลยกรรมโดยเปรียบเทียบระหว่างการรักษาโดยการใช้แกนกระบอกฉีดยาดามภายในโพรงกระดูก และการรักษาโดยการใช้ แท่งเหล็กดามจากภายในโพรงกระดูก ทำการวิเคราะห์ผลทางสถิติโดยวิธี Mann-Whitney U test ที่ระดับความเชื่อมั่น $P<0.05$

3. ผลการวิเคราะห์ ปฏิกิริยาการตอบสนองของร่างกายต่อแกนกระบอกฉีดยา และ แท่งเหล็กดามภายในโพรงกระดูก ภาวะ bone lysis, sequestrum และ callus จากภาพทางรังสีวิทยาโดยใช้สถิติเชิงพรรณา

4. วิเคราะห์ปฏิกิริยาการตอบสนองของร่างกายต่อ แกนกระบอกฉีดยาและการตอบสนองของร่างกายต่อ แท่งเหล็กดามภายในโพรงกระดูก ภาวะการติดเชื้อ และ sequestrum ทางจุลพยาธิวิทยาโดยใช้สถิติเชิงเพรรณา

บทที่ 4

ผลการวิเคราะห์ข้อมูล

ผลการศึกษา

การประเมินผลจากการใช้ขาของไก่ภายหลังการทำศัลยกรรม (ตารางที่ 1)

ภายหลังการทำศัลยกรรมกระดูกหัก ไก่กลุ่มที่ 1 ทุกตัวสามารถใช้ขาทั้งสองข้างในการรับน้ำหนักได้ภายใน 4 สัปดาห์ (100%) โดยมีค่าเฉลี่ยของคะแนนความเจ็บปวดที่ 4, 8, 10 และ 12 สัปดาห์ เท่ากับ 2, 1.67 ± 0.47, 0.33 ± 0.47 และ 0 ตามลำดับ ไก่ทุกตัวสามารถใช้ขารับน้ำหนักได้อย่างปกติในสัปดาห์ที่ 12 (ค่าเฉลี่ยของคะแนนความเจ็บปวดเท่ากับ 0)

ไก่กลุ่มที่ 2 ซึ่งรักษากระดูก tibiotarsus หักโดยการใส่แท่งเหล็กยึดตามภายในกระดูก พบว่าภายหลังการศัลยกรรม ไก่ทุกตัวสามารถใช้ขาทั้งสองข้างในการรับน้ำหนักได้ภายใน 8 สัปดาห์ (100%) โดยมีค่าเฉลี่ยของคะแนนความเจ็บปวดในที่ 4, 8, 10 และ 12 สัปดาห์เท่ากับ 2.4 ± 1.22, 1.2 ± 0.71, 0.8 ± 0.67 และ 0.2 ± 0.8 ตามลำดับ ไก่ทุกตัวสามารถใช้ขารับน้ำหนักได้อย่างปกติในสัปดาห์ที่ 48 (ค่าเฉลี่ยของคะแนนความเจ็บปวดเท่ากับ 0)

ตารางที่ 1 ค่าเฉลี่ยระดับคะแนนความเจ็บปวดในไก่ กลุ่มที่ 1 และ ไก่กลุ่มที่ 2

เวลาภายหลังการทำศัลยกรรม (สัปดาห์)	ค่าเฉลี่ยระดับคะแนนความเจ็บปวด(คะแนนเต็ม 3 คะแนน)	
	ไก่กลุ่มที่ 1 (n=6)	ไก่กลุ่มที่ 2 (n=5)
4	2 ^{a,a}	2.4 ± 1.22 ^{a,a}
8	1.67 ± 0.47 ^{a,b}	1.2 ± 0.71 ^{b,b}
10	0.33 ± 0.47 ^{a,a}	0.8 ± 0.67 ^{a,a}
12	0 ^{a,b}	0.2 ± 0.8 ^{a,b}
48	0 ^{a,b}	0 ^{a,b}

a,a ไม่มีความแตกต่างอย่างมีนัยสำคัญทางสถิติ ($p<0.05$)

b,b ไม่มีความแตกต่างอย่างมีนัยสำคัญทางสถิติ ($p<0.05$)

a,b มีความแตกต่างอย่างมีนัยสำคัญทางสถิติ ($p<0.05$)

b,a มีความแตกต่างอย่างมีนัยสำคัญทางสถิติ ($p<0.05$)

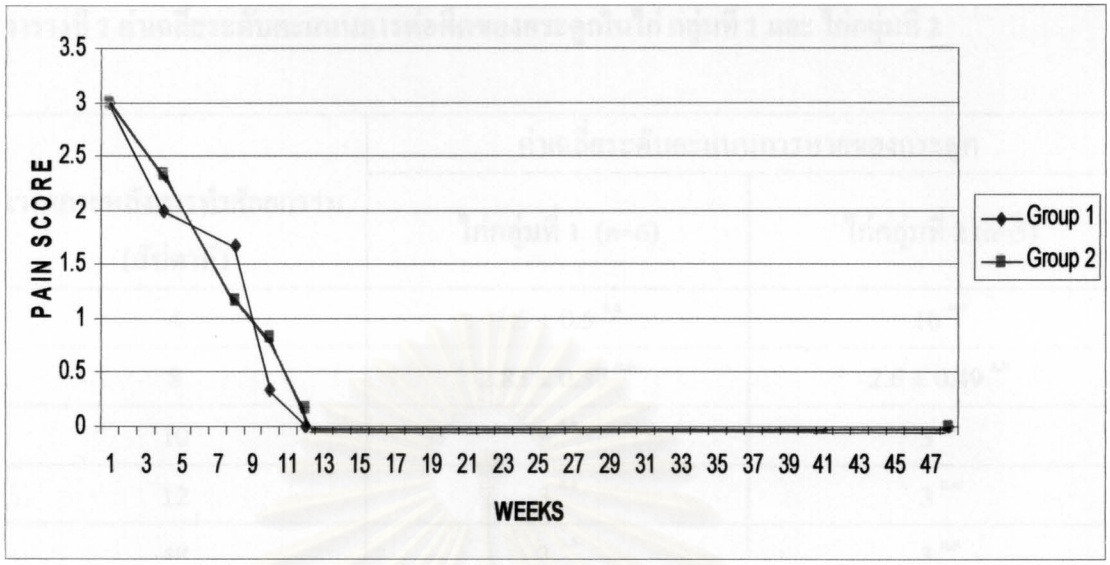

รูปที่ 11 ค่าเฉลี่ยคะแนนความเจ็บปวดในไก่กลุ่มที่ 1 และไก่กลุ่มที่ 2

จากการเปรียบเทียบค่าเฉลี่ยของคะแนนความเจ็บปวดพบว่า ในสัปดาห์ที่ 8 ค่าเฉลี่ยของคะแนนความเจ็บปวดในไก่กลุ่มที่ 1 และไก่กลุ่มที่ 2 มีความแตกต่างอย่างมีนัยสำคัญทางสถิติ ($P<0.05$) โดยไก่กลุ่มที่ 1 มีการใช้ขารับน้ำหนักไม่ดีเท่ากับไก่กลุ่มที่ 2 ส่วนในสัปดาห์ที่ 4, 10, 12 และ 48 ค่าเฉลี่ยของคะแนนความเจ็บปวดไม่พบความแตกต่างอย่างมีนัยสำคัญทางสถิติ ($P<0.05$)

การประเมินการต่อติดของกระดูกจากภาพถ่ายทางรังสีวิทยาโดยการแบ่งระดับการต่อติดของกระดูกออกเป็น 4 ระดับ (ตารางที่ 2)

ไก่กลุ่มที่ 1 มีการจัดเรียงแนวของกระดูกใกล้เคียงกับกระดูกปกติ (รูปที่ 12) ที่สัปดาห์ที่ 4 ภายหลังการทำศัลยกรรม คะแนนระดับการต่อติดของกระดูกเฉลี่ยเท่ากับ 1.5 ± 0.5 พบว่าไก่ 3 ตัว มีการพอกของกระดูกเพียงเล็กน้อย และพบแนวของกระดูกผิดรูปไปจากเดิมเล็กน้อย (รูปที่ 13) สำหรับคะแนนเฉลี่ยระดับการต่อติดของกระดูกในสัปดาห์ที่ 8 (รูปที่ 14) มีค่าเท่ากับ 2.83 ± 0.37 ไก่ทุกตัวพบการต่อติดของกระดูกโดยสมบูรณ์ใน ระดับการต่อติดของกระดูก เท่ากับ 3 ที่ 10 (รูปที่ 15), 12 (รูปที่ 16) และ 48 (รูปที่ 17)

ไก่กลุ่มที่ 2 พบว่าภายหลังการศัลยกรรมทันทีปลายกระดูกมีการเคลื่อนเล็กน้อยเช่นเดียวกับไก่กลุ่มที่ 1 (รูปที่ 18) ที่ 4 สัปดาห์ภายหลังการทำศัลยกรรมคะแนนเฉลี่ยระดับการต่อติดของกระดูกเฉลี่ยเท่ากับ 1 ไก่มีการพอกของกระดูกเพียงเล็กน้อย (รูปที่ 19) คะแนนระดับการต่อติดของกระดูกในสัปดาห์ที่ 8 (รูปที่ 20) เฉลี่ยเท่ากับ 2.6 ± 0.49 ส่วนไก่ทุกตัวพบการต่อติดของกระดูกโดยสมบูรณ์ในสัปดาห์ที่ 10 (รูปที่ 21), 12 (รูปที่ 22) และ 48 (รูปที่ 23) (ระดับการต่อติดของกระดูกเท่ากับ 3, 100%)

ตารางที่ 2 ค่าเฉลี่ยระดับคะแนนการต่อติดของกระดูกในไก่ กลุ่มที่ 1 และ ไก่กลุ่มที่ 2

เวลาภายหลังการทำศัลยกรรม (สัปดาห์)	ค่าเฉลี่ยระดับคะแนนการหายของกระดูก	
	ไก่กลุ่มที่ 1 (n=6)	ไก่กลุ่มที่ 2 (n=5)
4	$1.5 \pm 0.5^{a,a}$	$1b^{a,a}$
8	$2.83 \pm 0.37^{a,b}$	$2.6 \pm 0.49^{a,b}$
10	$3^{a,a}$	$3^{a,a}$
12	$3^{a,a}$	$3^{a,a}$
48	$3^{a,a}$	$3^{a,a}$

a,a ไม่มีความแตกต่างอย่างมีนัยสำคัญทางสถิติ (p<0.05)

b,b ไม่มีความแตกต่างอย่างมีนัยสำคัญทางสถิติ (p<0.05)

a,b มีความแตกต่างอย่างมีนัยสำคัญทางสถิติ (p<0.05)

b,a มีความแตกต่างอย่างมีนัยสำคัญทางสถิติ (p<0.05)

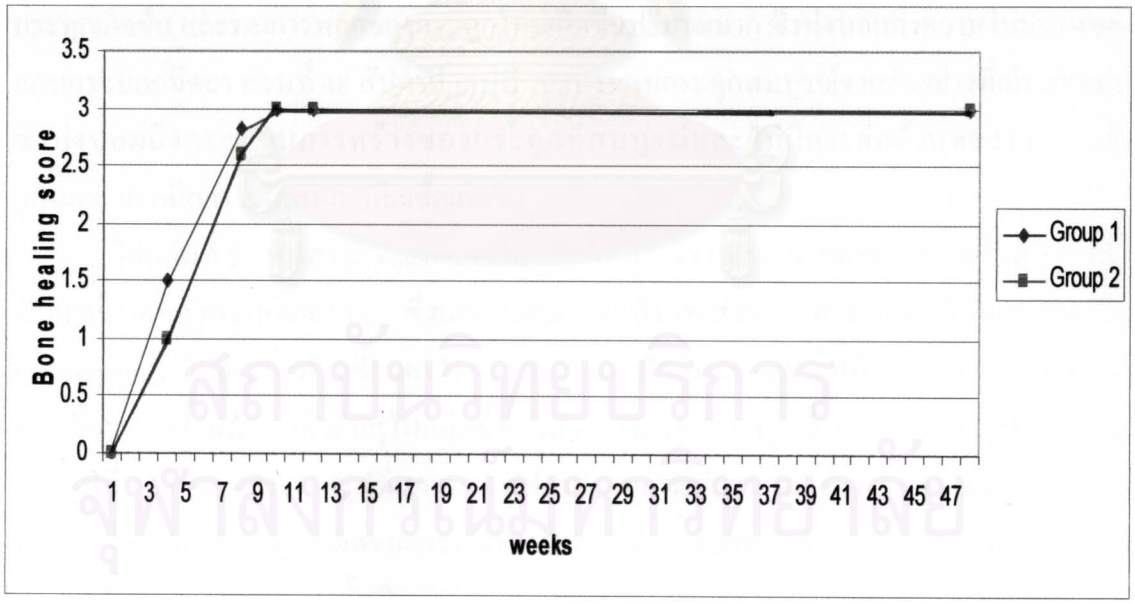

รูปที่ 24 ค่าเฉลี่ยของคะแนนระดับการต่อติดของกระดูก ในไก่ กลุ่มที่ 1 และไก่กลุ่มที่ 2

จากการเปรียบเทียบคะแนนระดับการต่อติดของกระดูกที่สัปดาห์ที่ 4, 8, 10, 12 และ 48 พบว่าการต่อติดของกระดูกในไก่ทั้งสองกลุ่ม ไม่มีความแตกต่างอย่างมีนัยสำคัญทางสถิติ (ระดับความเชื่อมั่น (P<0.05)

การตอบสนองของร่างกายต่อแกนกระบอกฉีดยาดามภายในโพรงกระดูก และการตอบสนองของร่างกายต่อ แท่งเหล็กยึดดามภายในกระดูก โดยการประเมินภาพถ่ายทางรังสีวิทยาไม่พบการตอบสนองในลักษณะที่ผิดปกติของร่างกาย หรือ ปฏิกิริยาต่อต้านของร่างกายต่อแกนกระบอกฉีดยา สำหรับไก่กลุ่มที่ 2 พบการต่อติดของกระดูกในไก่ 1 ตัวมีการอักเสบติดเชื้อในกระดูกเกิดขึ้นซึ่งไก่ตัวนั้นได้ส่งตรวจตัวอย่างทางจุลพยาธิวิทยาต่อไป สำหรับที่ 8, 10, 12 และ 48 สัปดาห์ ภายหลังการทำศัลยกรรม ภาพถ่ายทางรังสีวิทยาไม่พบภาวะ bone lysis หรือ sequestrum

การประเมินผลทางจุลพยาธิวิทยา

ไก่กลุ่มที่ 1 พบว่าภาพถ่ายทางรังสีวิทยาทันทีภายหลังการทำศัลยกรรม และที่ 4, 8, 10,12 และ 48 สัปดาห์ภายหลังการทำศัลยกรรมไม่พบภาวะ bone lysis หรือ sequestrum (100%) และพบว่าตัวอย่างทางจุลพยาธิวิทยาในสัปดาห์ที่ 4, 8, 10, 12 และ48 มีกระบวนการสร้างและการพอกของกระดูกปกติ โดยที่ 4 สัปดาห์ (รูปที่ 25 ก-ข) ตัวอย่างที่ส่งตรวจทางจุลพยาธิวิทยายังไม่พบการเปลี่ยนแปลงและการสร้างกระดูกใหม่ ส่วนที่ 8 (รูปที่ 26 ก-ง), 10 (รูปที่ 27 ก-ง) และ 12 สัปดาห์ (รูปที่ 28 ก-ง) พบการสร้างและการพอกของกระดูกเกิดขึ้นอย่างปกติ มีการสร้างของเนื้อเยื่อพังผืดบริเวณเยื่อหุ้มกระดูกปริมาณมาก พบกระบวนการอักเสบ เซลอักเสบ เซล osteoclast osteocyte และหลอดเลือดใหม่ เข้ามาบริเวณที่มีการสร้างกระดูก ซึ่งเป็นลักษณะปกติเมื่อมีกระบวนการต่อติดของกระดูกเกิดขึ้น และพบการพอกของกระดูกใหม่เกิดขึ้นปริมาณมาก ซึ่งบ่งบอกถึงความไม่มั่นคงของแกนกระบอกฉีดยา ส่วนที่ 48 สัปดาห์ (รูปที่ 29 ก-ง) พบกระดูกสมบูรณ์จากตัวอย่างที่เก็บส่งตรวจซึ่งบ่งบอกถึงกระบวนการสร้างของกระดูกที่สมบูรณ์และไม่มีการต่อต้านของร่างการต่อแกนกระบอกฉีดยา หรือพบการติดเชื้อเกิดขึ้น

ไก่กลุ่มที่ 2 พบภาวะ osteomyelitis ในไก่ 1 ตัว (20%) จากภาพถ่ายทางรังสีวิทยาที่ 4 สัปดาห์ภายหลังการศัลยกรรม ซึ่งแยกออกมาและทำการส่งตรวจทางจุลพยาธิวิทยา พบภาวะ osteomyelitis โดยพบการติดเชื้อของโพรงกระดูกและเยื่อหุ้มกระดูก (รูปที่ 30 ก-ง) ซึ่งนอกจากไก่ตัวที่มีการติดเชื้อแล้ว ไก่ตัวอื่นๆในกลุ่มนี้ที่ส่งตัวอย่างตรวจที่ 8 (รูปที่ 31 ก-ง), 10 (รูปที่ 32 ก-ง), 12 (รูปที่ 33 ก-ง) และ 48 (รูปที่ 34 ก-ง) สัปดาห์ พบการเปลี่ยนแปลงทางจุลพยาธิวิทยาในแต่ละสัปดาห์ใกล้เคียงกับการต่อติดของกระดูกในไก่กลุ่มที่ 1 โดยพบกระบวนการต่อติดของกระดูกที่ปกติ สำหรับการพอกของเนื้อเยื่อพังผืดที่กระดูกพบว่ามีปริมาณมากเช่นเดียวกันกับกลุ่มที่ 1

บทที่ 5

การอภิปรายผล

การวิจัยนี้ศึกษาการรักษากระดูกหักแบบปิดโดยการใช้วัสดุที่สามารถยึดดามภายในโพรงกระดูกได้ดี มีความแข็งแรงพอเพียงและสามารถยึดปลายกระดูกให้อยู่ใกล้กันจนกระดูกต่อติดได้อย่างสมบูรณ์ ไม่รบกวนการผ่าตัดของข้อต่อ ไม่จำเป็นต้องวางยาสลบสัตว์ซ้ำเพื่อผ่าตัดนำอุปกรณ์ออกภายหลังมีการต่อติดของกระดูกแล้ว โดยศึกษาในไก่ไข่เพศผู้จำนวน 19 ตัว ซึ่งเป็นตัวแทนของสัตว์ปีก ไก่ทุกตัวได้รับการวางยาสลบและเปิดผ่าบริเวณส่วนของหน้าแข้งด้วยเทคนิศัยกรรมปลอดเชื้อ เพื่อทำให้เกิดการหักของกระดูกทิบิโอทาร์ซัสด้านขวาบริเวณ 1/3 จากปลายล่างซึ่งเป็นบริเวณที่พบการหักของกระดูกได้บ่อยในทางคลินิก ไก่ทั้งหมด 19 ตัวถูกแบ่งออกเป็น 2 กลุ่ม เพื่อรักษากระดูกหักโดยใช้วัสดุยึดตรึงในโพรงกระดูก โดยกลุ่มที่ 1 (10 ตัว) รักษากระดูก tibiotarsus โดยใช้แกนกระบอกฉีดยายึดดามภายในโพรงกระดูก ใส่แท่งเหล็กเล็กๆตรึงขวางกระดูกและแกนกระบอกฉีดยาหรือมัดลวดผ่านรูที่เจาะผ่านแท่งเหล็กและแกนกระบอกฉีดยาเพื่อต้านแรงหมุน ส่วนกลุ่มที่ 2 (9 ตัว) ยึดตรึงกระดูกโดยใช้แท่งเหล็กไม่เป็นสนิมยึดดามภายในโพรงกระดูก จากนั้นประเมินผลการวิจัยจากการใช้ขาของไก่ การตรวจทางรังสีวิทยา และการตรวจตัวอย่างทางจุลพยาธิวิทยา จากการประเมินผลดังกล่าว พบว่าไก่กลุ่มที่ 1 ทุกตัวสามารถใช้ขาลงน้ำหนักได้อย่างปกติที่ 12 สัปดาห์ ส่วนการประเมินผลจากภาพถ่ายทางรังสีวิทยาในแต่ละสัปดาห์พบการต่อติดของกระดูกที่หักอย่างสมบูรณ์ในไก่ทุกตัวที่ 10 สัปดาห์และมีการต่อติดของกระดูกอย่างปกติในไก่กลุ่มที่ 1 สำหรับไก่กลุ่มที่ 2 มีการต่อติดของกระดูกอย่างปกติ ยกเว้นไก่ 1 ตัวที่พบการติดเชื้อที่โพรงกระดูกในสัปดาห์ที่ 4 ภายหลังการทำศัลยกรรม การวิเคราะห์ผลทางสถิติพบการใช้ขาของไก่ทั้งสองกลุ่มที่ 8 สัปดาห์แตกต่างอย่างมีนัยสำคัญทางสถิติ ($p<0.05$) สำหรับที่ 4, 10, 12 และ 48 สัปดาห์พบการใช้ขาของไก่ทั้งสองกลุ่มไม่มีความแตกต่างอย่างมีนัยสำคัญทางสถิติ ($p<0.05$) การวิเคราะห์ผลทางสถิติเปรียบเทียบการต่อติดของกระดูกในไก่ทั้งสองกลุ่มไม่มีความแตกต่างอย่างมีนัยสำคัญทางสถิติเช่นกัน ($p<0.05$) จากการศึกษาดังกล่าว ไก่ทั้งสองกลุ่มพบการต่อติดของกระดูก และการใช้ขาของสัตว์ที่ใกล้เคียงกันโดยไก่กลุ่มที่ 1 ไม่พบปฏิกิริยาต่อต้านใดๆของร่างกายต่อแกนกระบอกฉีดยา รวมทั้งไม่พบการติดเชื้อในโพรงกระดูก ผลการศึกษานี้แสดงให้เห็นว่าการใช้แกนกระบอกฉีดยาดามภายในโพรงกระดูก สามารถใช้เป็นทางเลือกในการรักษากระดูกทิบิโอทาร์ซัสหักได้อีกทั้งวิธีการที่ใช้ในการรักษาก็ไม่ยุ่งยาก วัสดุหาง่าย ราคาถูก และไม่ปรากฏผลข้างเคียงใดๆ ต่อสัตว์ในระยะยาว

T2214 ก098

ในการวิจัยเริ่มแรกผู้วิจัยได้ศึกษาในไก่ไข่ ซึ่งใช้เป็นตัวแทนของสัตว์ปีก 1 ตัว เพื่อดูความเป็นไปได้ในการยึดดามภายในโพรงกระดูก และศึกษาเทคนิคการทำศัลยกรรม โดยใช้ไก่ไข่เพศผู้ อายุ 3 เดือน เหนี่ยวนำให้เกิดกระดูก tibiotarsus บริเวณ 1/3 ทางด้านล่างหัก และใส่แกนกระบอกฉีดยาดามภายในโพรงกระดูกเพื่อรักษากระดูกหักโดยใช้ shuttle technique ในขั้นตอนการทำศัลยกรรม พบว่าแกนกระบอกฉีดยานั้นสามารถใส่เข้าไปในโพรงกระดูกได้ค่อนข้างพอดี แต่ไม่สามารถต้านแรงหมุนได้ จึงจำเป็นต้องใช้แท่งเหล็กเล็กๆแทงขวางผิวกระดูกและแกนกระบอกฉีดยาทั้งด้านบน และด้านล่าง เพื่อช่วยในการต้านแรงหมุน ภายหลังการทำศัลยกรรมได้พันดามขาด้วยพันดามขาภายนอก จากการศึกษาพบว่าไก่สามารถใช้ขาในการรับน้ำหนักได้ภายใน 24 ชั่วโมงเนื่องจากตัวแกนกระบอกฉีดยาและการพันดามภายนอกมีความมั่นคงพอเพียงและทำให้กระดูกจัดตัวเพื่อรับน้ำหนักได้ดี ไม่รบกวนการทำงานของข้อต่อ และการประเมินจากภาพถ่ายทางรังสีวิทยา พบว่ามีการต่อติดของกระดูกเกิดขึ้นได้ดี และเร็ว โดยการประเมินจากการให้คะแนนความเจ็บปวด และการประเมินโดยการให้คะแนนการหายของกระดูก จากภาพถ่ายทางรังสีวิทยาเป็นการประเมินผลแบบนามธรรม (subjective evaluation) และใช้ผู้ประเมินเพียงคนเดียวเพื่อลดความแปรปรวนในการประเมินผล อย่างไรก็ตามในการประเมินผลการใช้ขาและการลงน้ำหนักของขานั้น มีวิธีการที่มีประสิทธิภาพสูงได้แก่ gate analysis, ground force analysis และ peak vertical force (Harcourt-Brown, 2005) ซึ่งเป็นวิธีการที่สามารถวัดผลได้เป็นตัวเลข ได้ผลที่ถูกต้องและนำมาแปรผลทางสถิติที่มีความน่าเชื่อถือมากกว่า อย่างไรก็ตามวิธีดังกล่าวจำเป็นต้องใช้อุปกรณ์ที่มีราคาสูง และยังไม่มีการนำมาใช้ในประเทศไทย

สำหรับการเตรียมตัวสัตว์ก่อนการผ่าตัดการตรวจร่างกายทั่วไปและการตรวจทางโลหิตวิทยาเป็นสิ่งที่จำเป็นในการรักษากระดูกหักในสัตว์ปีก การตรวจร่างกายทั่วไป มักทำเพื่อประเมินสภาวะของสัตว์ในการวางยาสลบ และความเสี่ยงที่อาจเกิดขึ้นกับตัวสัตว์ สัตว์ที่อยู่ในภาวะขาดน้ำหรือน้ำตาลในเลือดต่ำ (hypoglycemia) ส่งผลอย่างรุนแรงต่อการวางยาสลบ (Forbes, 1999) จึงควรรักษาภาวะดังกล่าวให้สัตว์กลับมาอยู่ในภาวะปกติหรือใกล้เคียงกับปกติก่อนวางยาสลบ ก่อนการผ่าตัดจำเป็นต้องงดน้ำและอาหาร โดยเฉพาะในสัตว์ปีกที่มีน้ำหนักมากกว่า100 กรัม ควรงดอาหารก่อนการผ่าตัดอย่างน้อย 3 ชั่วโมง ถ้างดอาหารนานเกินไปจะเหนี่ยวนำให้สัตว์อยู่ในภาวะน้ำตาลในเลือดต่ำได้ง่าย ส่วนน้ำให้งดก่อนผ่าตัดอย่างน้อย 1 ชั่วโมง สำหรับสัตว์ที่มีขนาดเล็กกว่านี้ อาจลดระยะเวลาการงดอาหารและน้ำก่อนการผ่าตัดให้สั้นลง ซึ่งในการวิจัยครั้งนี้ได้ให้สัตว์ งดน้ำ และอาหารก่อนการผ่าตัดเป็นระยะเวลา 6 ชั่วโมง เนื่องจากสัตว์มีขนาดค่อนข้างใหญ่ (น้ำหนักประมาณ 1000 กรัม) ส่วนการตรวจร่างกายทั่วไป และการตรวจค่าทางโลหิตวิทยาในไก่ทุกตัว อยู่ในเกณฑ์ปกติ

การวางยาสลบยาที่ใช้สำหรับการวางยาสลบในสัตว์ปีกแบ่งได้หลายกลุ่ม สำหรับยาเตรียมสลบ (premedication) นั้นจะใช้ยาซึมหรือยาแก้ปวด หรือใช้ทั้งสองอย่างร่วมกัน ยาที่ใช้สำหรับการเหนี่ยวนำการสลบในสัตว์ปีก อาจใช้ยาสลบแบบฉีดหรือแบบสูดดมผ่านหน้ากากก็ได้ ยาสลบแบบฉีดที่ปลอดภัยได้แก่ propofol ซึ่งจำเป็นต้องฉีดเข้าหลอดเลือดดำ จึงมีความลำบากในสัตว์ปีกขนาดเล็ก ส่วนยาสลบชนิดสูดดมที่เหมาะสมกับสัตว์ปีกคือ isoflurane สามารถใช้ได้ดีกับสัตว์ปีกที่มีขนาดเล็ก และมักใช้เป็นยาดมสลบเพื่อควบคุมระดับความลึกของการสลบด้วย ในสัตว์ปีกที่น้ำหนักมากกว่า 100 กรัม จำเป็นต้องสอดท่อเพื่อช่วยหายใจทุกครั้ง (Forbes, 1999) ในการทดลองนี้ได้เหนี่ยวนำการสลบโดยการใช้ หน้ากากดมสลบสำหรับสัตว์ และใช้ isoflurane ในการเหนี่ยวนำการสลบ และ รักษาระดับการสลบตลอดการทดลอง โดยพบว่าในส่วนของการวางยาสลบนั้นไม่พบปัญหาแทรกซ้อนใดๆ

ในขั้นตอนการทำศัลยกรรมพบว่า การนำแกนกระบอกฉีดยาใช้ดามภายในโพรงกระดูก แม้จะมีขนาดแกนกระบอกฉีดยาที่ค่อนข้างพอดีกับโพรงกระดูก แต่ผู้วิจัยก็พบว่าปลายกระดูกยังมีการหมุนเกิดขึ้นได้เล็กน้อย จึงจำเป็นต้องใช้แท่งเหล็กเล็กๆ แทงขวางแบบ transnfixation pin ทางด้านบนและด้านล่างของรอยหักโดยใช้หลักการเช่นเดียวกับ interlocking nail อย่างไรก็ตามไก่ที่ใช้แท่งเหล็กเล็กๆแทงขวางตรึงตัวผิวกระดูกทั้งสองด้านและแกนกระบอกฉีดยาพบว่ามี 1 ตัวที่มีผิวของกระดูกที่ค่อนข้างบางกว่าตัวอื่น ตัวแท่งเหล็กที่แทงขวางไว้เพื่อตรึงกับผิวกระดูกยึดกับผิวกระดูกไม่ได้และหลุดออกในขณะที่ทำการศัลยกรรมผู้วิจัยจึงแก้ไขปัญหาโดยการมัดลวดแทน (รูปที่ 12) สำหรับไก่ตัวอื่นๆ แท่งเหล็กเล็กๆนั้นมีการตรึงที่ผิวกระดูกค่อนข้างดี แต่ภายหลังจากการศัลยกรรมก็สามารถพบการหลุดของแท่งเหล็กที่ตรึงขวางกระดูกได้ในไก่ 3 ตัวที่ 4 สัปดาห์ภายหลังการศัลยกรรม โดยมีการหลุดของแท่งเหล็กตัวละ 1 อัน (ด้านบนของรอยหัก 1 ตัว และด้านล่างของรอยหัก 2 ตัว) แม้มีการหลุดของแท่งเหล็กเล็กๆที่ใช้ตรึงกระดูกก็ตามแต่ที่ 4 สัปดาห์พบการพอกของกระดูกในปริมาณมากและมีความมั่นคงที่ปลายของกระดูกจากการคลำตรวจพอสมควรและสามารถต้านแรงหมุนได้ จึงคิดว่าการหลุดออกของแท่งเหล็กไม่น่าจะมีผลรบกวนการต่อติดของกระดูก ซึ่งก็พบว่าการต่อติดของกระดูกในไก่ที่มีการหลุดของแท่งเหล็กเกิดขึ้นได้เช่นเดียวกับไก่ที่มีแท่งเหล็กแทงขวางกระดูกครบทั้งสองอัน สำหรับไก่กลุ่มที่ 2 ในขณะที่ทำการตรึงกระดูกโดยการใส่แท่งเหล็กดามภายในโพรงกระดูกพบว่าการต้านแรงหมุนก็เกิดขึ้นได้ดีเนื่องจากการสัมผัสของแท่งเหล็กกับกระดูก 3 จุดนั้นเกิดขึ้นได้ดี แต่พบการหมุนของกระดูกภายหลังการศัลยกรรมที่ 4 สัปดาห์ในไก่ 2 ตัวซึ่งเป็นสาเหตุให้สัตว์รับน้ำหนักได้ช้ากว่าไก่ตัวอื่นๆ

ผลของการศึกษาพบว่าไก่กลุ่มที่ 1 ทั้งหมดสามารถใช้ขารับน้ำหนักทั้งสองข้างได้ภายใน 72 ชั่วโมง (6/6) เนื่องจากการผ่าตัดที่ไม่รบกวนการทำงานของข้อต่อ การบาดเจ็บที่เกิดน้อยกว่า

และการพันดามภายนอกร่วมกัน เป็นส่วนสำคัญให้สัตว์สามารถกลับมาใช้ขาได้เร็ว สำหรับในไก่กลุ่มที่ 2 มีไก่ 4 ตัว (4/6) สามารถใช้ขาทั้งสองข้างรับน้ำหนักได้ภายใน 1 สัปดาห์ แต่พบว่าไก่อีก 2 ตัว มีการบิดหมุนของขามากกว่าปกติ เป็นสาเหตุให้ใช้ขารับน้ำหนักได้ไม่ดี การปรับตัวในการใช้ขารับน้ำหนักจึงช้ากว่าไก่ตัวอื่นๆ เมื่อสัตว์สามารถปรับตัวและใช้ขารับน้ำหนักได้ การเพิ่มแรงกดที่บริเวณรอยหักของกระดูกจากการลงน้ำหนัก จะกระตุ้นให้เกิดกระบวนการต่อติดของกระดูก และการพอกระหว่างผิวกระดูกและภายในกระดูก เพื่อเพิ่มความแข็งแรงบริเวณรอยหัก โดยพบว่าการใช้ขารับน้ำหนักของไก่ทั้งสองกลุ่มภายหลังจาก 8 สัปดาห์ไปแล้วไม่พบความแตกต่าง และเมื่อคลำบริเวณรอยหักพบว่ามีความแข็งแรงพอเพียงที่จะนำอุปกรณ์พันดามภายนอกออกได้ (clinical union) โดยภายหลังจากนำอุปกรณ์พันดามภายนอกออก พบว่าสัตว์สามารถเดินได้เกือบเป็นปกติ โดยพบการเดินกะเผลกบ้างเล็กน้อย สำหรับการใช้ขารับน้ำหนักของไก่ที่ 8 สัปดาห์ กลุ่มที่ใส่แกนกระบอกฉีดยาดามภายในโพรงกระดูกพบว่ามีการใช้ขาแตกต่างกันอย่างมีนัยสำคัญทางสถิติเมื่อเปรียบเทียบกับกลุ่มที่ใส่แท่งเหล็กยึดดามภายในโพรงกระดูก ซึ่งผู้วิจัยเห็นว่าน่าจะเกิดจากการที่แกนกระบอกฉีดยามีความมั่นคงน้อยกว่าทำให้การรับน้ำหนักของขาเกิดได้ไม่สมบูรณ์ จึงพบอาการเจ็บได้ แต่เมื่อมีการจัดเรียงตัวของกระดูกจนแนวใกล้เคียงกับปกติและสัตว์มีปรับตัวใช้ขารับน้ำหนักโดยไม่ต้องใส่อุปกรณ์พันดามภายนอกได้แล้ว พบว่าการใช้ขารับน้ำหนักไม่แตกต่างกัน ไก่ที่ใช้ขารับน้ำหนักได้ช้ากว่าตัวอื่นๆ บางตัวจะพบลักษณะเริ่มต้นของ ulcerative pododermatitis (bumble foot) โดยพบการหนาตัวของเท้าด้านที่ไม่ได้รับน้ำหนัก และมีการลอกออกของผิวหนังเล็กน้อย ซึ่งเมื่อไก่ใช้ขารับน้ำหนักได้ อาการเหล่านี้ก็จะค่อยๆทุเลาจนหายเป็นปกติ ซึ่งมิได้เป็นผลเสียหรือรบกวนการ แต่สำหรับสัตว์ปีกที่ไวกับการเกิดโรค ulcerative pododermatitis ถ้ามีการเจ็บขา หรือเป็นแผลร่วมด้วย การใช้ขาลงน้ำหนักไม่ได้ หรือการเดินกะเผลกเป็นเวลานานๆ จะทำให้ความรุนแรงของโรคเพิ่มมากขึ้น (Hacourt-Brown, 2005)

การประเมินผลจากภาพถ่ายทางรังสีวิทยา พบว่าระยะเวลาของการต่อติดของกระดูกที่พบจากภาพถ่ายทางรังสีวิทยาของกระดูก tibiotarsus ใกล้เคียงกับระยะเวลาการต่อติดของกระดูกที่พบทางคลินิก (ประมาณ 8-10 สัปดาห์) และพบว่าไก่ทั้งสองกลุ่มนั้น มีการต่อติดของกระดูกจากภาพถ่ายทางรังสีวิทยาในแต่ละสัปดาห์ที่ใกล้เคียงกัน โดย 8 สัปดาห์ภายหลังการทำศัลยกรรม พบว่ามีการต่อติดของกระดูกเกิดขึ้นได้อย่างสมบูรณ์ ในไก่เกือบทุกตัว ไก่กลุ่มที่ 1 พบว่ากระดูกเริ่มมีการต่อติดที่ 4 สัปดาห์ภายหลังการทำศัลยกรรม โดยพบการพอกของแคลลัสในปริมาณมากทั้งภายในโพรงกระดูก ภายนอกโพรงกระดูก และระหว่างผิวของกระดูก อย่างไรก็ตามพบไก่ 1 ตัวที่มีแนวของกระดูกเคลื่อนไปจากแนวเดิม เนื่องจากสัตว์ใช้ขารับน้ำหนักได้ค่อนข้างเร็ว การเดินถ่ายแรงผ่านอุปกรณ์ที่มีความมั่นคงน้อยจึงมีทำให้ปลายของกระดูกเคลื่อนที่ได้ แม้จะมีการเคลื่อนที่เกิดขึ้น

และ พบไก่ 1 ตัวมีการผิดรูปของกระดูกแต่ร่างกายของสัตว์ปีกมีการปรับตัวสูง การปรับแนวของกระดูกใหม่ที่ใกล้เคียงกับแนวของกระดูกเดิมเกิดขึ้นได้ดีและรวดเร็ว ดังนั้นที่ 8 สัปดาห์ ภายหลังการทำศัลยกรรม ไก่ทุกตัวจึงพบการพอกของแคลลัสจำนวนลดลง พบแนวกระดูกใหม่ และพบการต่อติดของกระดูกเกิดขึ้นอย่างสมบูรณ์ในไก่ 5 ตัวจากทั้งหมด 6 ตัว ไก่ทุกตัวที่ 10 สัปดาห์มีการต่อติดของกระดูกอย่างสมบูรณ์ทั้งสองกลุ่ม สำหรับภาพถ่ายทางรังสีวิทยาในไก่กลุ่มที่ 2 พบไก่ 4 ตัว มีการต่อติดของกระดูกโดยไม่มีการบิดหมุนของกระดูกส่วนล่าง การพอกของแคลลัสที่เกิดขึ้นภายนอกกระดูกมีปริมาณน้อยกว่าไก่กลุ่มที่ 1 เนื่องจากแท่งเหล็กมีความมั่นคงมากกว่า แต่เนื่องจากแท่งเหล็กยึดตามภายในกระดูก นั้นไม่สามารถต้านแรงหมุนได้ จึงพบการต่อติดของกระดูกโดยมีการบิดหมุนของขาเล็กน้อยในไก่ 2 ตัว ซึ่งไก่ทั้ง 2 ตัวนั้นจะค่อยๆมีการปรับตัวจนสัตว์สามารถใช้ขาลงน้ำหนักได้ และพบการใช้ขาในไก่ทั้งสองกลุ่มเป็นปกติภายหลังจากการศัลยกรรม 12 สัปดาห์

การประเมินผลทางจุลพยาธิวิทยาไก่กลุ่มที่ 1 และไก่กลุ่มที่ 2 พบการต่อติดของกระดูกเกิดขึ้นอย่างปกติ โดยในกระบวนการหายของกระดูกที่พบในไก่กลุ่มที่ 1 นั้น ตัวอย่างที่เก็บมาตรวจมีลักษณะของปลายกระดูกที่ค่อนข้างเรียบและกระดูกเป็นกระดูกที่สมบูรณ์ซึ่งน่าจะเป็นตัวอย่างที่เป็นส่วนของกระดูกที่ยังไม่มีการพอกของกระดูกเกิดขึ้น การสร้างของเนื้อเยื่อพังผืดและกระดูกใหม่พบได้มากที่ 8, 10 และ 12 สัปดาห์ ภายหลังการศัลยกรรม ซึ่งการสร้างเนื้อเยื่อพังผืดปริมาณมากนั้นบ่งบอกถึงตัวแกนกระบอกฉีดยาที่มีการยึดตรึงภายในโพรงกระดูกได้อย่างไม่มั่นคงจึงมีการเคลื่อนของปลายกระดูกที่หักได้เล็กน้อยร่างกายจึงพยายามสร้างเนื้อเยื่อพังผืดและ callus มาพอกเพื่อยึดให้ปลายของกระดูกทั้งสองด้านมีความมั่นคง (James, 1999; Wheater, Burkitt and Daniels, 1993) ส่วนตัวอย่างที่ 48 สัปดาห์พบลักษณะของกระดูกที่สมบูรณ์ แต่เนื่องจากเทคนิกการเก็บตัวอย่างและการตัดชิ้นกระดูกนั้นเก็บตัวอย่างได้เพียงบางส่วนจึงมีตัวอย่างบางตัวอย่างที่การเก็บนั้นไม่ครอบคลุมรอยหักของกระดูก ดังนั้นจึงไม่สามารถเห็นการต่อระหว่างปลายกระดูกทั้งสองปลายได้ จึงไม่สามารถอภิปรายผลได้ว่ามีการต่อติดของกระดูกเกิดขึ้นจากการตรวจทางจุลพยาธิวิทยาได้แต่ผลดังกล่าวสามารถประเมินได้จากภาพถ่ายทางรังสีวิทยาซึ่งผลที่พบผู้วิจัยได้อภิปรายไว้ข้างต้นแล้ว สำหรับกระบวนการหายของกระดูกตั้งแต่เริ่มระยะ การอักเสบ ระยะการสร้างและการพอกของกระดูก จนเข้าสู่ระยะ การจัดเรียงกระดูกเพื่อให้ขนาดของกระดูกใกล้เคียงกับปกติ (remodeling) นั้นเกิดขึ้นได้โดยไม่พบ ปฏิกิริยาการต่อต้านของร่างกายต่อแกนกระบอกฉีดยาซึ่งอยู่ในโพรงกระดูก และไม่พบการเกิดกระดูกตายหรือภาวะติดเชื้อ ดังนั้นผู้วิจัยคาดว่าน่าจะสามารถใส่แกนกระบอกฉีดยาตามภายในโพรงกระดูกในระยะยาวได้โดยไม่มีปัญหาแทรกซ้อนเกิดขึ้นภายหลังการทำศัลยกรรม สำหรับไก่กลุ่มที่ 2 ซึ่งเก็บตัวอย่างตรวจทางจุลพยาธิวิทยา

ไก่ตัวที่เก็บตัวอย่างที่ 4 สัปดาห์ (1/5) พบภาวะการติดเชื้อภายในโพรงกระดูกโดยมีการสะสมของแบคทีเรียจำพวก cocci ที่เยื่อหุ้มกระดูกและเนื้อผิวนอกของกระดูก สาเหตุของการติดเชื้อที่กระดูกน่าจะเกิดจากความผิดพลาดของเทคนิคการไร้เชื้อทางศัลยกรรม สำหรับไก่ที่เก็บตัวอย่างทางจุลพยาธิวิทยาในสัปดาห์อื่นๆนั้นไม่พบปัญหาแทรกซ้อนดังกล่าวภายหลังการทำศัลยกรรม โดยมีกระบวนการต่อติดของกระดูกใกล้เคียงกับปกติ มีการพอกของกระดูกและเนื้อเยื่อพังผืดปริมาณมากเช่นเดียวกับกลุ่มที่ 1 ซึ่งผู้วิจัยมีความเห็นว่าน่าจะเกิดเนื่องจาก ตัวแท่งเหล็กยึดดามภายในโพรงกระดูกนั้นแม้จะมีความแข็งแรงมากกว่าแกนกระบอกฉีดยา แต่ก็มีขนาดของแท่งเหล็กที่ใส่ในโพรงกระดูกขนาดเล็กกว่าแกนกระบอกฉีดยา ทำให้ความสามารถในการต้านแรงหมุนและแรงเฉือนต่ำจึงมีการเคลื่อนของปลายกระดูกที่หักได้ ทำให้มีการสร้างและการพอกของกระดูกและเนื้อเยื่อพังผืดที่มากกว่าปกติ อย่างไรก็ตาม กระบวนการต่อติดของกระดูกก็สามารถเกิดขึ้นได้อย่างปกติในกลุ่มที่ทำการศึกษาทั้งสองกลุ่ม

การใช้อุปกรณ์พันดามภายนอกพันดามเพื่อพยุง โดยเฉพาะในระยะแรกเริ่มซึ่งมีการต่อติดของกระดูก ก็เป็นปัจจัยสำคัญในการช่วยให้บริเวณที่ดามกระดูกนั้นมีความแข็งแรงเพิ่มมากขึ้น และทำให้การต้านแรงหมุนค่อนข้างสมบูรณ์ การพันดามกระดูก tibiotarsus จะต้องพันแบบ external rotation เนื่องจากลักษณะการยืนของขาปกติหรือการ abduct ของกระดูก femur จะพบว่ามุมของกระดูก tibiotarsus ค่อนข้างเอียงเข้าสู่แกนกลางของลำตัว (Hutchinson & Gateson, 2000) การพันดามที่เพิ่มแรงบิดเข้าสู่ด้านในจึงไปเพิ่มการบิดหมุนของขาและปลายเท้ามากยิ่งขึ้น ทำให้ไม่สามารถลงน้ำหนักของขาได้ การพันดามที่เพิ่มแรงบิดออกด้านนอกจะส่งผลต่อลักษณะการยืนของขาทำให้การยืนนั้นสมดุลย์และสามารถวางเท้ารับน้ำหนักได้ดีกว่า

การใส่แกนกระบอกฉีดยาดามภายในโพรงกระดูกสามารถเลือกขนาดที่พอดีกับโพรงกระดูกได้ เนื่องจากแกนกระบอกฉีดยามีลักษณะที่เป็นร่องจึงไม่รบกวนหลอดเลือดภายในโพรงกระดูกที่เกี่ยวข้องกับการต่อติดของกระดูกและทำให้มีความมั่นคงบริเวณรอยหักของกระดูกได้ดี ในขณะที่การใช้เลือกใช้แท่งเหล็กขนาดที่เหมาะสมควรเลือกให้แท่งเหล็กมีขนาดไม่เกิน 70 เปอร์เซนต์ของโพรงกระดูก เนื่องจากแท่งเหล็กนั้นมีลักษณะกลม ถ้าเลือกให้ขนาดพอดีกับโพรงกระดูกจะรบกวนหลอดเลือดภายในโพรงกระดูกซึ่งเป็นส่วนสำคัญในกระบวนการต่อติดของกระดูก แม้ขนาดของวัสดุที่ใหญ่กว่าสามารถใส่ในโพรงกระดูกได้มั่นคงกว่าเป็นข้อได้เปรียบของการใช้แกนกระบอกฉีดยา แต่แกนกระบอกฉีดยานั้นมีเพียงปลายด้านหนึ่งซึ่งสัมผัสกับส่วนของ metaphysis เท่านั้น จึงไม่สามารถค้ำ หรือรับแรงตามแนวแกนกระดูกได้ดีเท่ากับการใส่แท่งเหล็กดามภายในโพรงกระดูกที่มีการฝังตัวที่ metaphysis ของกระดูกทั้งสองข้าง การฝังตัวของแท่งเหล็กที่ metaphysis ของกระดูกแม้จะช่วยเรื่องความมั่นคงและการถ่ายรับแรงก็ตาม แต่ตัว metaphysis ของ

กระดูกสัตว์ปีกบางกว่ากระดูกของสุนัขอย่างมาก การใส่แท่งเหล็กอาจเลยเข้าข้อต่อได้โดยง่าย หรือแม้มีการใส่แท่งเหล็กที่พอดีแต่การถ่ายรับน้ำหนักผ่านแท่งเหล็กอยู่เรื่อยๆ อาจโน้มนำให้แท่งเหล็กเคลื่อนเข่าไปในข้อต่อได้ นอกจากนี้การใส่แท่งเหล็กรักษากระดูกหักทั้งแบบ normograde และ retrograde ต้องมีปลายของแท่งเหล็กด้านหนึ่งยื่นเข้าไปในข้อเข่าเสมอ มุมการเคลื่อนไหวของขาที่กว้างและท่ายืนของข้อเข่าปกติที่กระดูก femur และ กระดูก tibiotarsus ทำมุมกันมากกว่าในสุนัขมีโอกาสที่จะทำให้ปลายแท่งเหล็กเสียดสีกับข้อเข้าได้ง่ายและทำให้ข้อต่อเสียหายเกิดเนื้อเยื่อพังผืดหุ้มข้อต่อและอาจเกิดข้อต่อยึดได้

จากผลการศึกษา พบว่าการใส่แกนกระบอกฉีดยาดามภายในโพรงกระดูก มีความแข็งแรงพอเพียงที่จะยึดปลายของกระดูก tibiotarsus ที่หักให้อยู่ใกล้กันจนกระดูกสามารถต่อติดได้ อีกทั้งในระยะยาวยังไม่ปรากฏผลข้างเคียงใดๆ หรือปฏิกิริยาต่อต้านใดๆจากตัวสัตว์ จึงน่าจะสามารถใส่แกนกระบอกฉีดยาดามภายในกระดูกเพื่อรักษากระดูก tibiotarsus หักในสัตว์ปีกได้โดยไม่เกิดปัญหาแทรกซ้อนในระยะยาว ผู้วิจัยจึงเห็นว่าสามารถที่จะใช้แกนกระบอกฉีดยายึดดามภายในโพรงกระดูกเป็นทางเลือกเพื่อการรักษากระดูก tibiotarsus หักในสัตว์ปีกได้ อย่างไรก็ตามการรักษากระดูกหักโดยวิธีการนี้ จะได้ผลสูงสุดเมื่อรักษากับกระดูกที่มีการหักแบบขวาง มีขนาดของโพรงกระดูกซึ่งใหญ่เพียงพอที่จะใส่แกนกระบอกฉีดยาดามภายในกระดูกได้ ซึ่งสามารถประเมินขนาดของโพรงกระดูกที่เหมาะสมได้จาก ภาพถ่ายทางรังสีวิทยา ส่วนมากใช้ได้กับสัตว์ปีกที่มีน้ำหนักมากกว่า 300 กรัม ไม่มีการติดเชื้อ และบริเวณที่เกิดกระดูกหักไม่ชิดกับข้อต่อมากเกินไป สำหรับการรักษากระดูกท่อนอื่นๆหักโดยวิธีการนี้นั้นน่าจะสามารถนำมาประยุกต์ใช้กับกระดูกที่ไม่มีโพรงอากาศอยู่ภายในได้ สำหรับกระดูกที่มีโพรงอากาศอยู่ภายในนั้นมีรายงานการประยุกต์ใช้แท่ง polypropylene ในกระดูก humerus (Coles,1985) แต่รายงานนั้นไม่ได้มีการศึกษาถึงผลในระยะยาวและปฏิกิริยาของกระดูก ซึ่งผู้วิจัยมีความเห็นว่าถ้ามีการหักของกระดูกที่มีโพรงอากาศอยู่ภายในก็น่าจะสามารถใช้แกนกระบอกฉีดยาดามภายในโพรงกระดูกเพื่อรักษากระดูกหักได้ แต่ผลของการรักษาและปฏิกิริยาของกระดูกในระยะยาวยังคงต้องมีการศึกษาวิจัยต่อไป

รายการอ้างอิง

Amand, W.B. General techniques for Avian Surgery. In Current Veterinary Therapy VI, Small Animal Practice, pp. 711-720. USA. W.B.Saunders, 1977.

Altman, R.B. Fracture of the Extremities of birds. In Current Veterinary Therapy VI, Small Animal Practice, pp. 711-720. USA. W.B.Saunders, 1977.

Blass, C.E. Orthopedics. In Elisha, W.B.(ed.), Companion Bird Medicine, pp.155-165 Iowa: Iowa State University Press. Ames, 1987.

Bush, M.; Montali, R.J.; Novak, G.R.; James, A.E. The healing of avian fracture: A histologic xeroradiographic study. J. Am. Anim. Hosp. Assoc. 12 (1976): 768-773

Bush, M. External Fixation to Repair Long Bone Fracture in Larger Birds. In: Current Veterinary Therapy VIII, Small Animal Practice, pp. 630-632. USA. W.B.Saunders, 1983.

Bennett, R.A. Orthopedic surgery. In: R.B.Altman, et al. (eds.), Avian Medicine and surgery, pp. 733-766. Philadelphia. W.B.Saunders, 1997.

Borman, E.R. and Putney, D.L. Repaired of wing fracture with methlymethacrylate bone cement. Veterinary Medicine, pp. 794, 1978.

Coles, B.H. Avian medicine and Surgery, pp. 145-164. London. Blackwell Scientific Publications, 1985.

Forbes, N.A. Birds. In: S. Chris and G. Robin (eds.), Manual of Small Animal Anesthesia and Analgesia, pp. 283-293. British Small Animal Veterinary Association, 1999.

Galvin, C. Care and Treatment of Captive Wild Birds. In Current Veterinary Therapy VII, Small Animal Practice, pp. 653-696. Toronto. W.B. Saunders, 1980.

Harcourt-Brown, N. Orthopedic and beak surgery. In: H-B. Nigel and C. John (eds.), BSAVA Manual of Psittacine Birds. 2nd edition., pp. 120-132. England. BSAVA, 2005.

Hutchinson, J.R. and Gateson, S.M. Adductors, abductors and the evolution of archosaur locomotion. Paleobiology. 26(April 2000): 734-751

James, C.W. Skeletal System. In: C.J.Thomas, D.H. Ronald, W.K. Norval (eds.),Veterinary Pathology 6th edition., pp. 899-1288. USA. Williams and Wilkins, 1999

Levitt, L. Avian orthopedics. In: Hoefer (eds.), Practical avian medicine, pp. 159-168. New Jersey. Veterinary Learning System. 1989.

MacCartney, W. T. Orthopedics injuries in pigeons. Veterinary Record. 134(1994):305-307

Maccoy, D.M. Modified Kirschner splints for application to small birds. Veterinary Medicine Small Animal Clinician (1981): 853-855

Maccoy, D.M. High density polymer rod as an intramedullary fixation device in birds. J. Am. Anim. Hosp. Assoc. 19(1983): 767-772

Maccoy, D.M. and Haschek, W.M. Healing of transverse humeral fractures in pigeons treated with ethylene oxide-sterilized, dry-stored, onlay cortical xenografts and allografts. Am. J. Vet. Res. 49(1988): 106-111

Maccoy, D.M. 1991. General principle of avian surgery. In: Hoefer (eds.) Practical avian medicine, pp. 128-132. New Jersey. Veterinary Learning System, 1997.

Maccoy, D.M. Orthopedic surgery. In: Rosskopf and Woerper (eds.). Disease of Cage and Aviary Bird 3rd ed., pp. 722-737. Marryland. Williams and Wilkins, 1996

Marlow, J.B. and Seibels, R.E. A Technique for Repairing Fractures in Birds. Veterinary Medicine (1981): 742-744

Olmstead, M.L.; Egger, E.L.; Johnson, A.L. and Wallace, L.J. Principle of fracture repair In: Small Aniaml Orthopedics, pp. 111-112, 1996.

Olsen, G.T. and Orosz, S.E. Avian Medicine, pp.493-523, 2000

Redig, P. Fractures In: S. Jaimes (eds.) Avian Medicine, pp. 131-165. London. Mosby. 2000

Redrobe, S. Pegeons. In: M. Anna and S. Redrobe (eds.) BSAVA Manual of Exotic Pets. 4th edition, pp. 157-178. England. BSAVA, 2002

Rupley, A.E. Manual of avian practice, pp. 199-225. Philadelphia. Saunders, 1999.

Splink, R.R. Fracture Repaire in Rehabilitation of Raptors. Journal of Veterinary Medicine Small Animal Clinician. (November 1987): 1451-1455

Stocker, L. Fracture Management. In: Practical Wildlife Care. 2nd edition, pp. 67-162. Australia. Blackwell, 2005.

Statterfield, W.C. and O'Rourke K.I. External skeletal Fixation in Avian orthopedics using a Modified Through-and-Through Kirschner-Ehmer Splint Technique (The Boston technique). Journal of the American Animal Hospital Association. 17(1981): 635-637

ภาคผนวก

สถาบันวิทยบริการ
จุฬาลงกรณ์มหาวิทยาลัย

ภาคผนวก

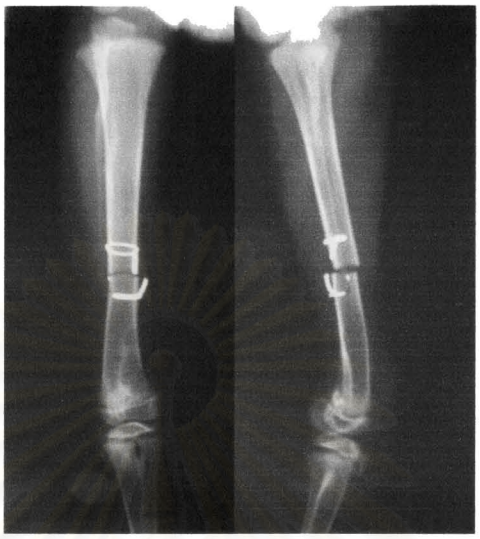

รูปที่ 12 ภาพถ่ายทางรังสีวิทยา ทันที ภายหลังการรักษากระดูก tibiotarsus หักโดยการใส่แกนกระบอกฉีดยาตามภายในโพรงกระดูก ปลายกระดูกหักเคลื่อนเล็กน้อย

รูปที่ 13 ภาพถ่ายทางรังสีวิทยาที่ 4 สัปดาห์ ภายหลังการรักษากระดูก tibiotarsus หักโดยการใส่แกนกระบอกฉีดยาตามภายในโพรงกระดูก พบการเคลื่อนของปลายกระดูกออกจากแนวปกติเล็กน้อย และพบการพอกปริมาณมากของกระดูกภายนอก

รูปที่ 14 ภาพถ่ายทางรังสีวิทยาที่ 8 สัปดาห์ ภายหลังการรักษากระดูก tibiotarsus หักโดยการใส่แกนกระบอกฉีดยาตามภายในโพรงกระดูก การพอกของกระดูกภายในโพรงกระดูกเพิ่มมากขึ้น การพอกของกระดูกภายนอกลดลง การจัดตัวของกระดูกใหม่ใกล้เคียงกับแนวปกติ

รูปที่ 15 ภาพถ่ายทางรังสีวิทยาที่ 10 สัปดาห์ ภายหลังการรักษากระดูก tibiotarsus หักโดยการใส่แกนกระบอกฉีดยาตามภายในกระดูก การพอกของกระดูกภายในโพรงกระดูกเพิ่มมากขึ้น การพอกของกระดูกภายนอกลดลง พบการต่อติดของกระดูกอย่างปกติ

รูปที่ 16 ภาพถ่ายทางรังสีวิทยาที่ 12 สัปดาห์ ภายหลังการรักษากระดูก tibiotarsus หักโดยการใส่แกนกระบอกฉีดยาตามภายในโพรงกระดูก พบการต่อติดของกระดูกอย่างปกติ

รูปที่ 17 ภาพถ่ายทางรังสีวิทยาที่ 48 สัปดาห์ ภายหลังการรักษากระดูก tibiotarsus หักโดยการใส่แกนกระบอกฉีดยาตามภายในโพรงกระดูก พบการต่อติดของกระดูกอย่างปกติ กระดูกมีการปรับรูปร่างใกล้เคียงกับกระดูกปกติ

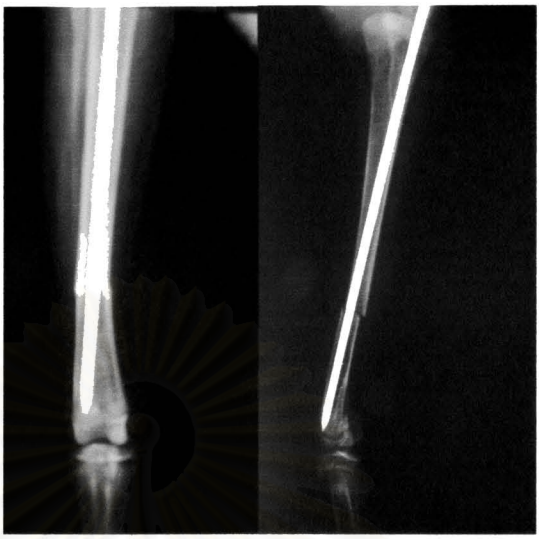

รูปที่ 18 ภาพถ่ายทางรังสีวิทยาทันที ภายหลังการรักษากระดูก tibiotarsus หักโดยการใส่ แท่งเหล็กดามภายในโพรงกระดูก

รูปที่ 19 ภาพถ่ายทางรังสีวิทยาที่ 4 สัปดาห์ ภายหลังการรักษากระดูก tibiotarsus หักโดยการใส่แท่งเหล็กดามภายในโพรงกระดูก เริ่มมีการพอกของกระดูกเล็กน้อย ยังพบรอยหักของกระดูก

รูปที่ 20 ภาพถ่ายทางรังสีวิทยาที่ 8 สัปดาห์ ภายหลังการรักษากระดูก tibiotarsus หักโดยการใส่แท่งเหล็กดามภายในโพรงกระดูก มีการพอกของกระดูกมาก แต่ยังเห็นรอยหักของกระดูก

รูปที่ 21 ภาพถ่ายทางรังสีวิทยาที่ 10 สัปดาห์ ภายหลังการรักษากระดูก tibiotarsus หักโดยการใส่แท่งเหล็กดามภายในโพรงกระดูก พบการต่อติดของกระดูกจนไม่พบรอยหักของกระดูก มีการปรับรูปร่างของกระดูก

รูปที่ 22 ภาพถ่ายทางรังสีวิทยาที่ 12 สัปดาห์ ภายหลังการรักษากระดูก tibiotarsus หักโดยการใส่แท่งเหล็กดามภายในโพรงกระดูก มีการต่อติดของกระดูกและปรับรูปร่างของกระดูก

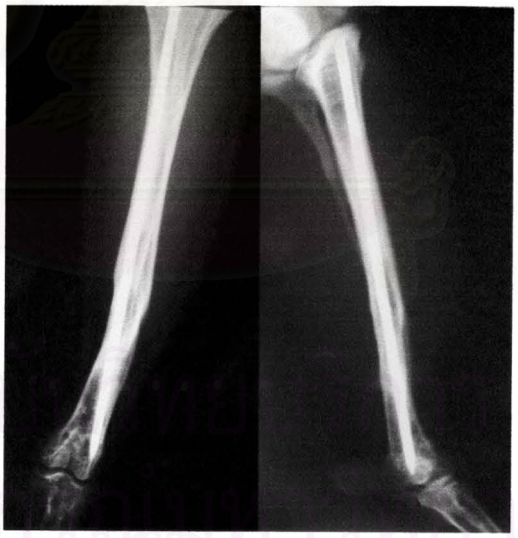

รูปที่ 23 ภาพถ่ายทางรังสีวิทยาที่ 48 สัปดาห์ ภายหลังการรักษากระดูก tibiotarsus หักโดยการใส่แท่งเหล็กดามภายในโพรงกระดูก มีการต่อติดของกระดูกและปรับรูปร่างให้เหมือนกระดูกปกติ

ไก่กลุ่มที่ 1 รักษากระดูก tibiotarsus โดยการใส่แกนกระบอกฉีดยาตามภายในโพรงกระดูก

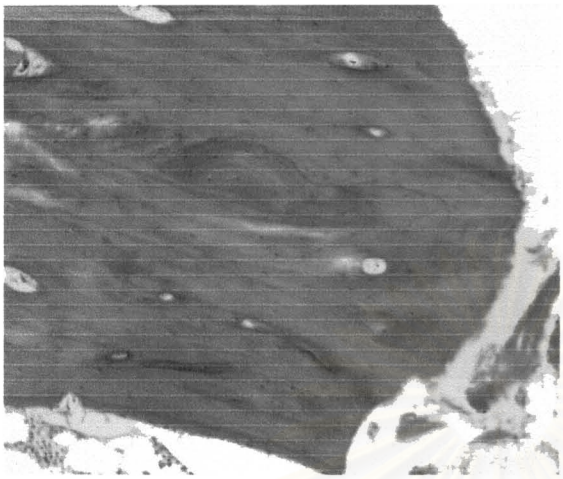

25 ก)



25 ข)

รูปที่ 25 ก - ข) ลักษณะทางจุลพยาธิวิทยาของกระดูกในไก่กลุ่มที่ 1 ที่ระยะเวลา 4 สัปดาห์ภายหลังการศัลยกรรม ที่บริเวณปลายของกระดูกที่หักจะพบเซลล์ osteocyte (arrow head) ฝังตัวอยู่ภายในกระดูกปกติ การพอกของแคลเซียมค่อนข้างเรียบ ยังไม่พบการสร้างเนื้อเยื่อพังผืด หรือ callus มาพอก (สีย้อม HE, กำลังขยาย 40 เท่า)

สถาบันวิทยบริการ
จุฬาลงกรณ์มหาวิทยาลัย

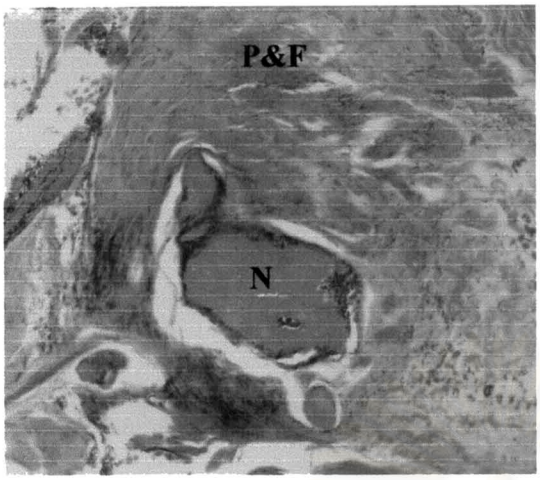

26 ก)

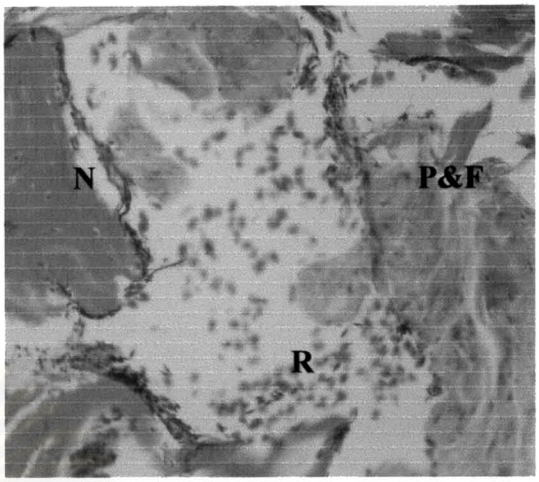

26 ข)

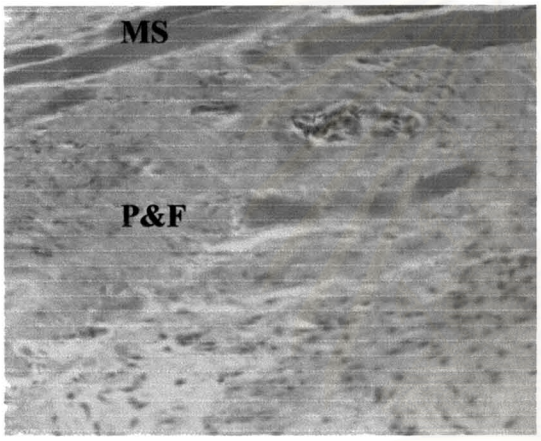

26 ค)

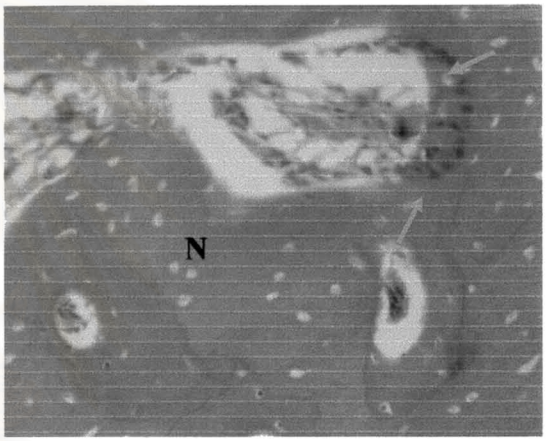

26 ง)

รูปที่ 26 ก - ง ลักษณะทางจุลพยาธิวิทยาของกระดูกในไก่กลุ่มที่ 1 ที่ระยะเวลา 8 สัปดาห์ ภายหลังการศัลยกรรม ประกอบด้วย การสร้าง callus และเนื้อเยื่อพังผืด (fibrous, F) ปริมาณมากบริเวณเยื่อหุ้มกระดูก (periosteum, P) เนื้อกระดูกที่สร้างขึ้นมาใหม่ (new bone, N) และเม็ดเลือดแดง (red blood cell, R) (สีย้อม HE, กำลังขยาย 4 เท่า)

รูปที่ 26 ค ส่วนของเนื้อเยื่อพังผืด (fibrous, F) แทรกตัวอยู่ในเยื่อหุ้มกระดูก (periosteum, P) และกล้ามเนื้อ (muscle, M) (สีย้อม HE, กำลังขยาย 10 เท่า)

รูปที่ 26 ง การสร้างและการจัดเรียงกระดูกใหม่ซึ่งจะมีเซลล์ osteoclast (arrow head) เรียงตัวอยู่ที่ผิวของกระดูก และกระดูกใหม่ (new bone, N) ที่มีการย้อมติดสีไม่สม่ำเสมอ (สีย้อม HE, กำลังขยาย 40 เท่า)



27 ก)

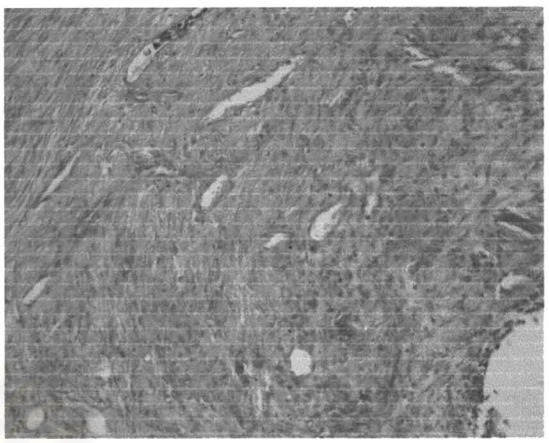

27 ข)



27 ค)

27 ง)

รูปที่ 27 ก – ง ลักษณะทางจุลพยาธิวิทยาของกระดูกในไก่กลุ่มที่ 1 ที่ระยะเวลา 10 สัปดาห์ภายหลังการศัลยกรรม ประกอบด้วย การสร้างเนื้อเยื่อพังผืด (fibrous, F) เข้ามาหุ้มบริเวณกระดูกที่สร้างใหม่ (new bone, N) ซึ่งตรวจพบ การแทรกของกระดูกเล็กๆ (bony matrix) ที่สร้างใหม่ร่วมด้วย เนื้อกระดูกที่สร้างใหม่ที่ยังมีการสะสมของแร่ธาตุไม่สมบูรณ์ สีที่ย้อมติดจึงยังไม่สม่ำเสมอ พบเซลล์ ostoeclast (arrow head) จำนวนมากที่ผิวของกระดูก (สีย้อม HE, กำลังขยาย 4 เท่า)

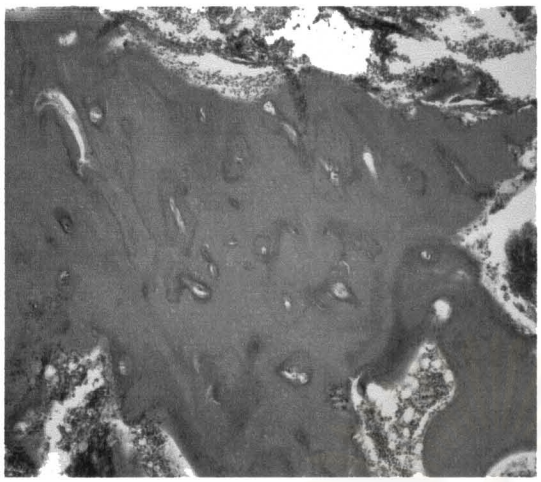

28 ก)

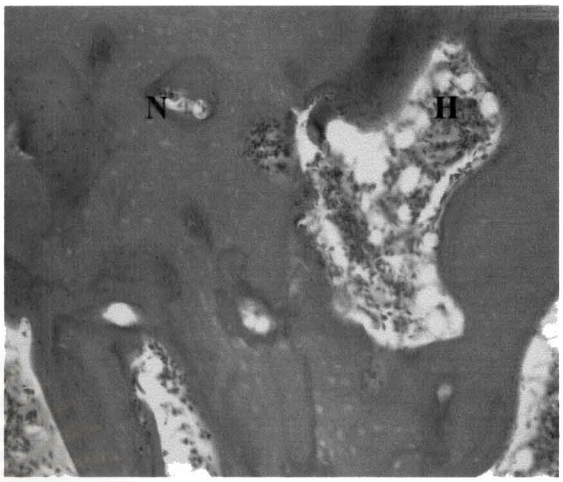

28 ข)



28 ค)

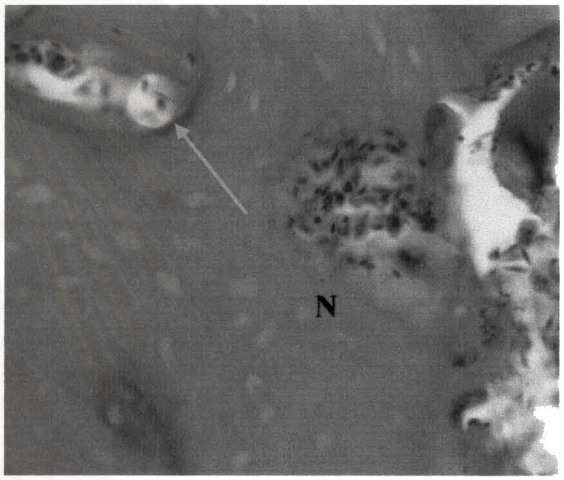

28 ง)

รูปที่ 28 ก – ง ลักษณะทางจุลพยาธิวิทยาของกระดูกในไก่กลุ่มที่ 1 ที่ระยะเวลา 12 สัปดาห์ภายหลังการศัลยกรรม ประกอบด้วย การสร้างกระดูกใหม่ (new bone, N) ซึ่งเริ่มเปลี่ยนเป็นเนื้อกระดูกถาวร พบการย้อมติดสีของกระดูกสม่ำเสมอมากขึ้น พบการสะสมของเซลล์อักเสบ heterophil (H) (สีย้อม HE, กำลังขยาย 4 เท่า)

รูปที่ 28 ง เซลล์ osteoclast (arrow head) ซึ่งมีลักษณะเป็น multinucleated cell (สีย้อม HE, กำลังขยาย 10 เท่า)

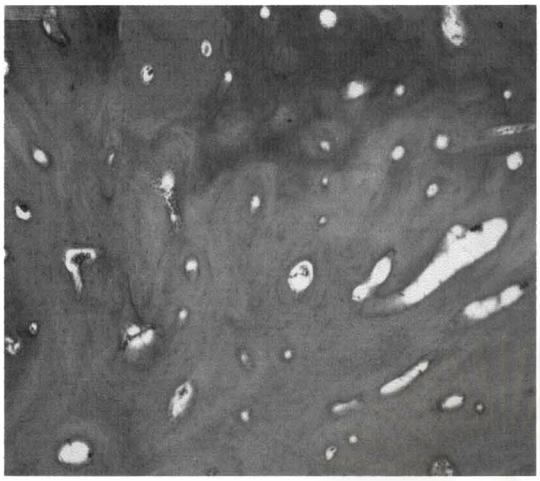

29 ก)

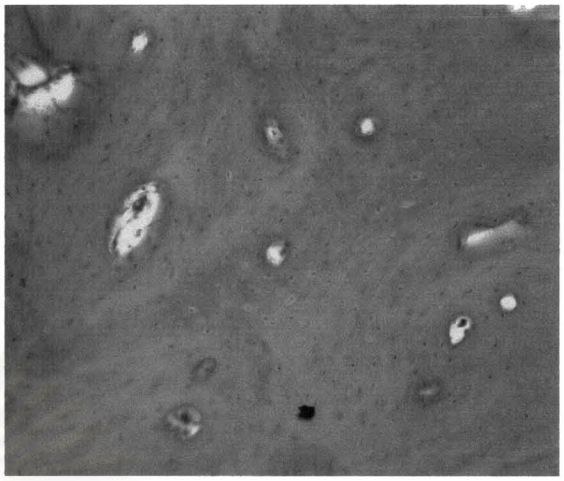

29 ข)

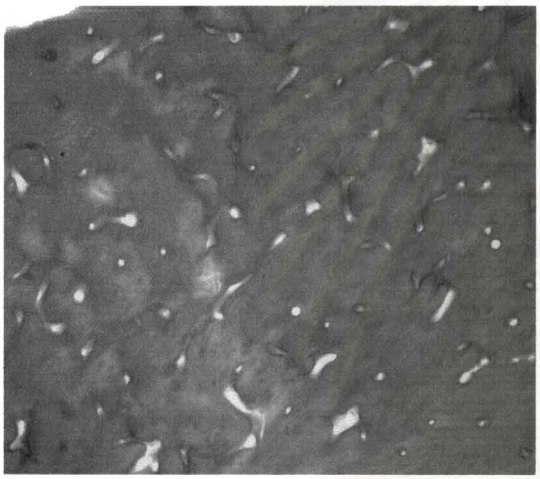

29 ค)

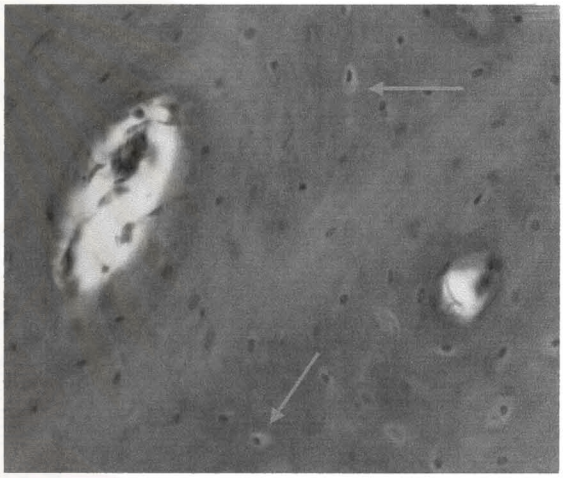

29 ง)

รูปที่ 29 ก - ง ลักษณะโรคทางจุลพยาธิวิทยาของกระดูกในไก่กลุ่มที่ 1 ที่ระยะเวลา 48 สัปดาห์ภายหลังการศัลยกรรม ประกอบด้วยเนื้อกระดูกที่ใกล้เคียงกับกระดูกปกติโดย เนื้อกระดูกที่มีการสร้างขึ้นมามีการย้อมติดสี eosinophilic ที่ไม่เรียบ เซลล์ osteocyte (arrow head) ที่ฝังตัวอยู่ใน matrix มีขนาดเล็กทั้งนิวเคลียสและไซโตพลาสซึม

ไก่กลุ่มที่ 2 รักษากระดูก tibiotarsus โดยการใส่แท่งเหล็กไม่เป็นสนิมยึดดามภายในโพรงกระดูก

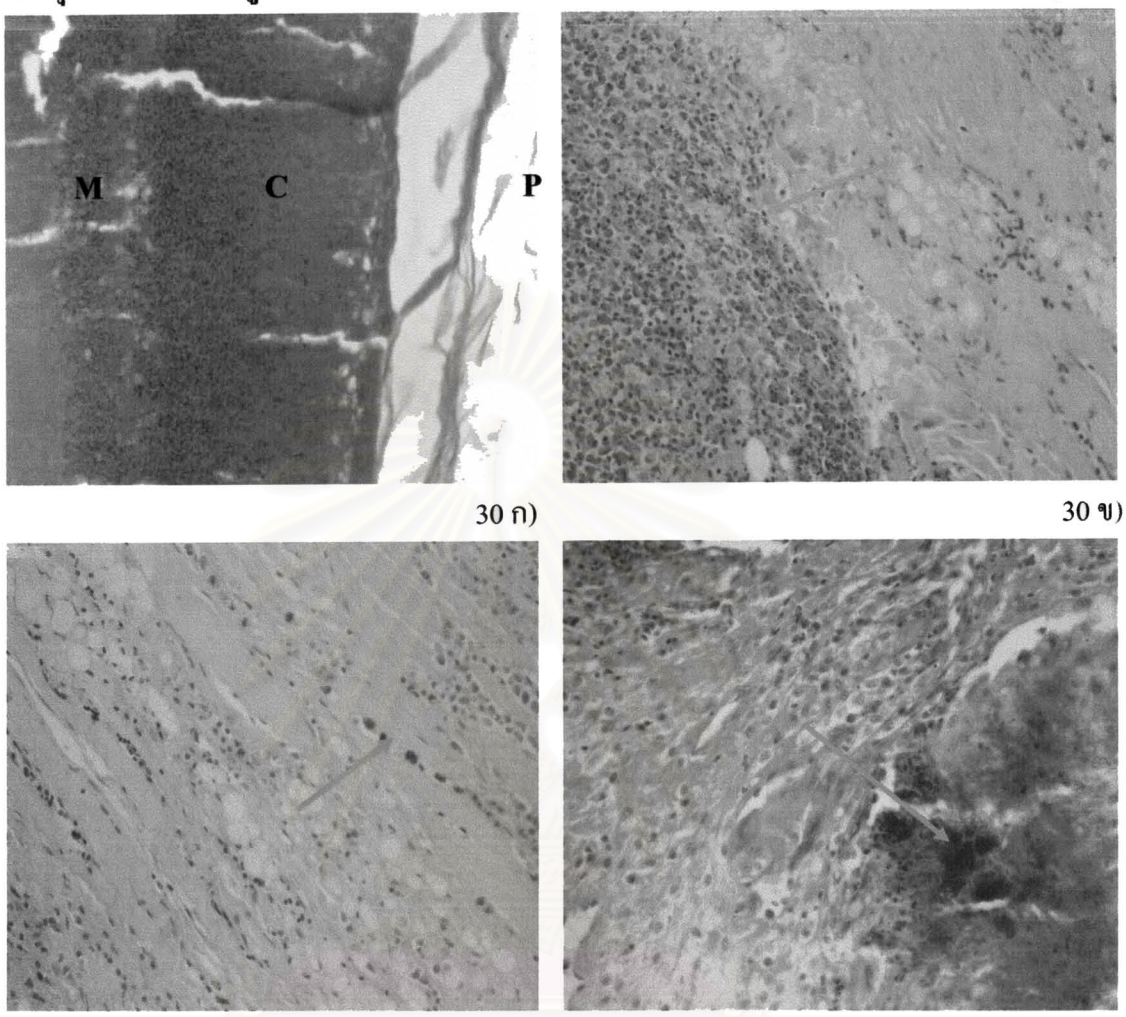

30 ก) 30 ข)

30 ค) 30ง)

รูปที่ 30 ก ลักษณะทางจุลพยาธิวิทยาของกระดูกส่วน tibiotarsus ที่ปกติประกอบด้วยส่วนเยื่อหุ้มกระดูก (periosteum, P) เนื้อกระดูกส่วนนอก (cortex, C) และเนื้อกระดูกส่วนใน (medulla, M) ภายหลังรักษากระดูก tibiotarsus หักโดยใส่ แท่งเหล็กไม่เป็นสนิมดามภายในโพรงกระดูกที่ระยะเวลา 4 สัปดาห์ ภายหลังการศัลยกรรม (สีย้อม HE, กำลังขยาย 4 เท่า)

รูปที่ 30 ข การอักเสบของเยื่อหุ้มกระดูก ประกอบด้วย กลุ่มของแบคทีเรียและเซลเม็ดเลือดขาวซึ่งอยู่ด้านนอกเนื้อกระดูก (arrow head) (สีย้อม HE, กำลังขยาย 4 เท่า)

รูปที่ 30 ค การสะสมของเซลล์ heterophil บริเวณเยื่อหุ้มกระดูกที่มีการหนาตัว และ มีการสะสมของเม็ดสีชนิด lipofuscin ในเซลล์มาโครฟาจระหว่างมัดกล้ามเนื้อ (arrow head) (สีย้อม HE, กำลังขยาย 10 เท่า)

รูปที่ 30 ง กลุ่มของแบคทีเรียชนิด cocci ที่สะสมบริเวณเยื่อหุ้มกระดูกที่อักเสบ (arrow head) (สีย้อม HE, กำลังขยาย 40 เท่า)

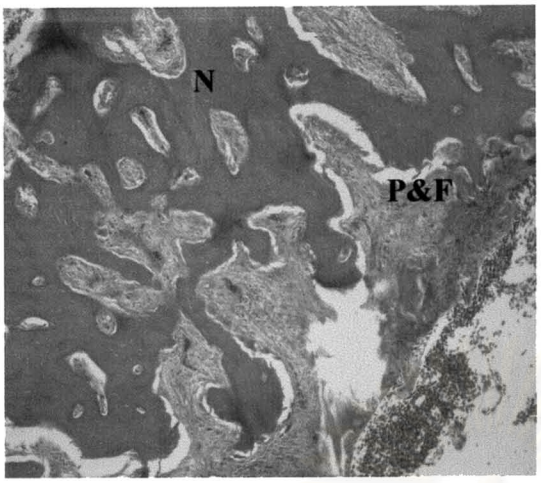

31 ก)

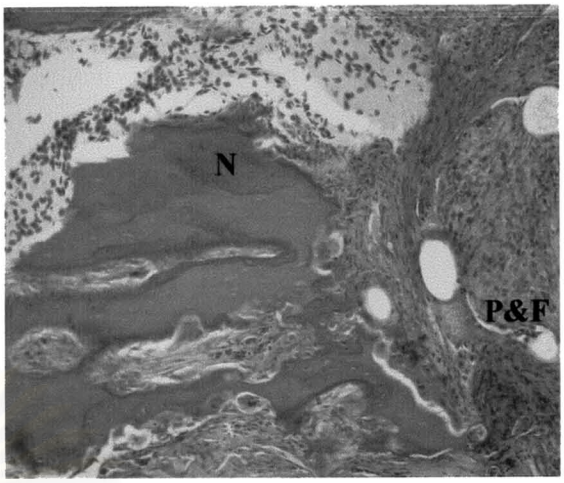

31 ข)

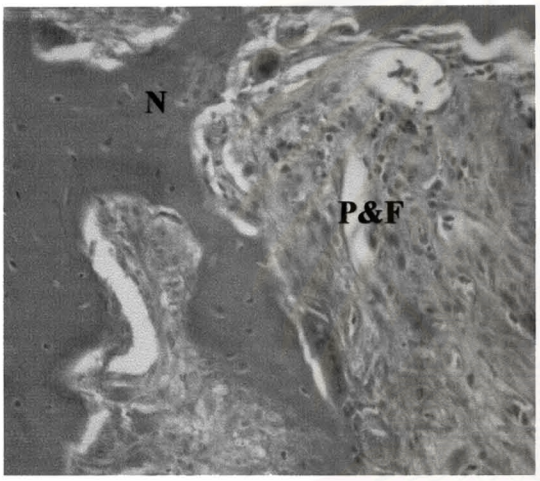

31 ค)

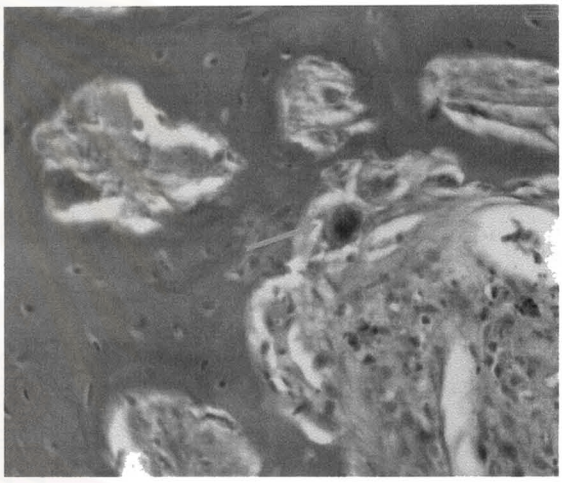

31ง)

รูปที่ 31 ก - ง ลักษณะทางจุลพยาธิวิทยาของกระดูกส่วน tibiotarsus ในไก่กลุ่มที่ 2 ที่ระยะเวลา 8 สัปดาห์ภายหลังการศัลยกรรม ประกอบด้วยส่วน เยื่อหุ้มกระดูก (periosteum, P) ซึ่งพบเนื้อเยื่อพังผืด (fibrous, F) แทรกตัวในเยื่อหุ้มกระดูก และ เนื้อกระดูกส่วนที่สร้างใหม่ (new bone, N) (สีย้อม HE, กำลังขยาย 4 เท่า)

รูปที่ 31 ง การสร้างและการจัดเรียงกระดูกใหม่ ซึ่งจะพบเซลล์ osteoclast ลักษณะเป็น multinucleated cell (arrow head) ในบริเวณที่มีการจัดเรียงกระดูกใหม่ (สีย้อม HE, กำลังขยาย 40 เท่า)

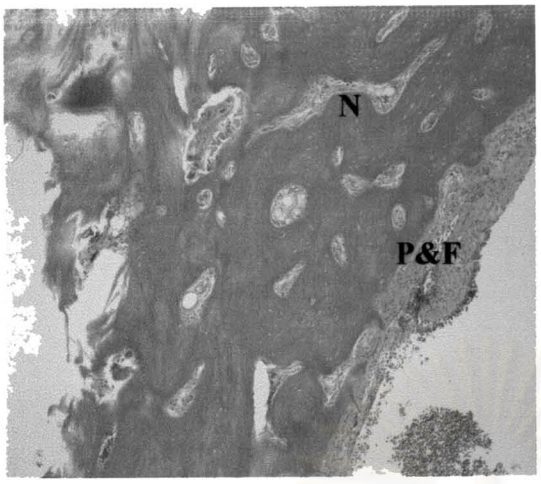

32 ก)

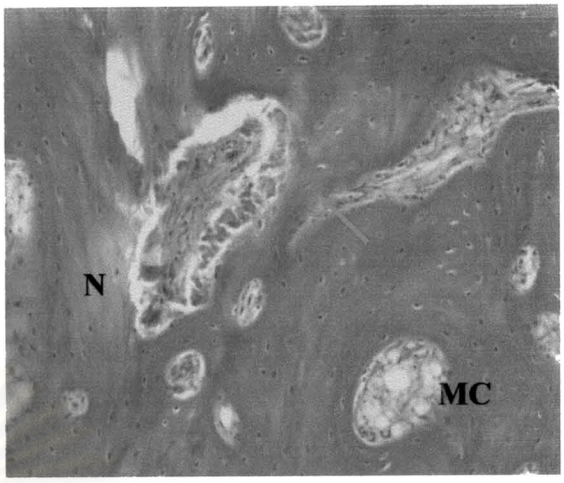

32 ข)

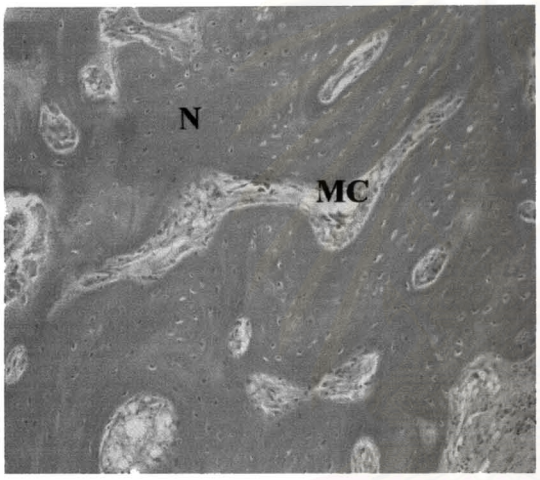

32 ค)

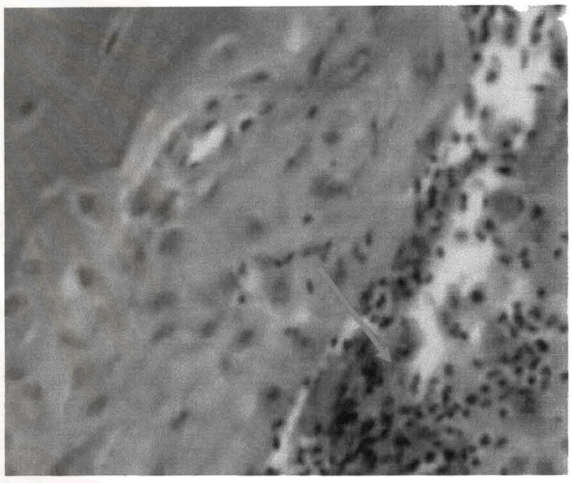

32 ง)

รูปที่ 32 ก - ง ลักษณะทางจุลพยาธิวิทยาของกระดูกส่วน tibiotarsus ในไก่กลุ่มที่ 2 ที่ระยะเวลา 10 สัปดาห์ภายหลังการศัลยกรรม ประกอบด้วยส่วนเยื่อหุ้มกระดูก (periosteum, P) ซึ่งพบเนื้อเยื่อพังผืด (fibrous, F) แทรกตัวในเยื่อหุ้มกระดูก เนื้อกระดูกส่วนที่สร้างใหม่ (new bone, N) และโพรงกระดูก (marrow cavity, MC) (สีย้อม HE, กำลังขยาย 4 เท่า)

รูปที่ 32 ข และ ค การสร้างและการจัดเรียงกระดูกใหม่ซึ่งจะพบเซลล์ osteoclast (arrow head) เรียงตัวอยู่ที่ผิวของกระดูก เนื้อกระดูกใหม่มีการย้อมติดสีไม่สม่ำเสมอ (new bone, N) เนื่องจากมีการสะสมของแร่ธาตุไม่สมบูรณ์ (สีย้อม HE, กำลังขยาย 4 เท่า)

รูปที่ 32 ง การอักเสบของเยื่อหุ้มกระดูก ซึ่งจะพบการสะสมของเซลอักเสบและแบคทีเรีย (arrow head) ในเนื้อเยื่อพังผืดบริเวณเยื่อหุ้มกระดูก (สีย้อม HE, กำลังขยาย 40 เท่า)

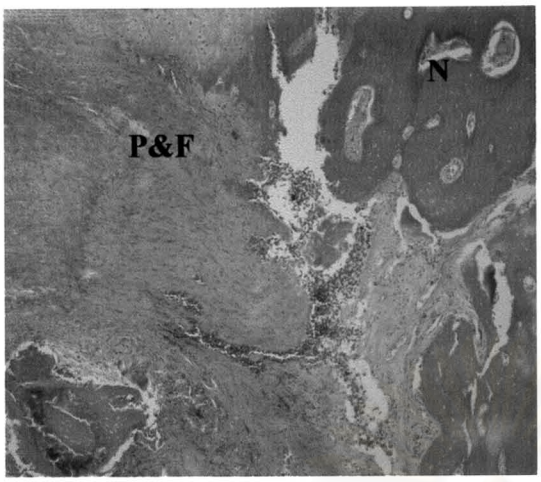

33 ก)

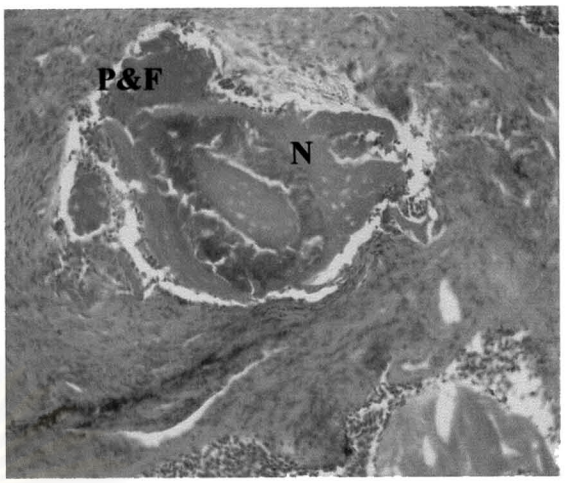

33 ข)



33 ค)

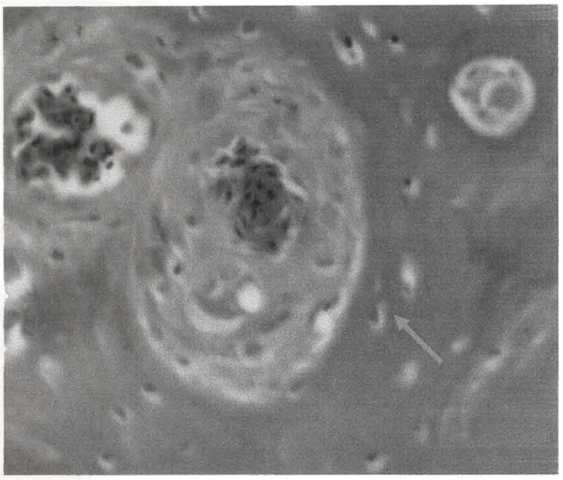

33 ง)

รูปที่ 33 ก - ง ลักษณะทางจุลพยาธิวิทยาของกระดูกส่วน tibiotarsus หักในไก่กลุ่มที่ 2 ที่ระยะเวลา 12 สัปดาห์ ภายหลังการศัลยกรรม ประกอบด้วย การสร้าง callus และเนื้อเยื่อพังผืด (fibrous, F) ปริมาณมากบริเวณเยื่อหุ้มกระดูก (periosteum, P) พบเนื้อกระดูกแทรกในเนื้อเยื่อพังผืด (arrow head) และการสร้างของกระดูกใหม่ (new bone, N) ซึ่งยังมีการสะสมของแคลเซียมที่ไม่สมบูรณ์ จึงพบการย้อมติดไม่สม่ำเสมอ (สีย้อม HE, กำลังขยาย 4 เท่า)

รูปที่ 33 ข การสร้างกระดูกใหม่ (new bone, N) พบการย้อมติดสี ไม่สม่ำเสมอเนื่องจากมีการสะสมของแร่ธาตุไม่สมบูรณ์ (สีย้อม HE, กำลังขยาย 40 เท่า)

รูปที่ 33 ง การแทรกของหลอดเลือดใหม่ (arrow head) และเซลล์เม็ดเลือดแดง (red blood cell, R) ในขณะที่มีการสร้างเนื้อกระดูก (สีย้อม HE, กำลังขยาย 40 เท่า)

34 ก)

34ข)

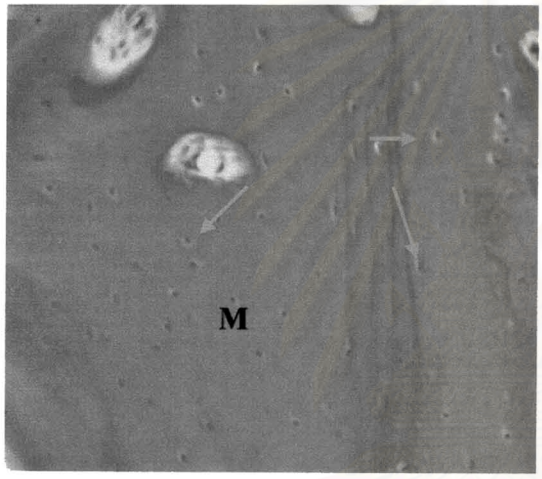

34 ค)

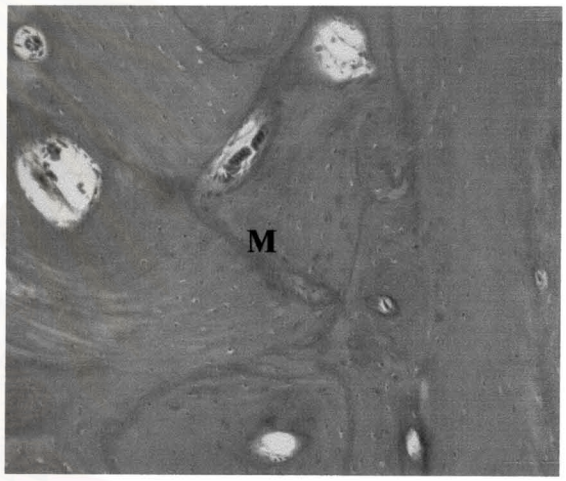

34ง)

รูปที่ 34 ก - ง ลักษณะทางจุลพยาธิวิทยาของกระดูกในกลุ่มที่รักษากระดูก tibiotarsus หัก โดยใส่แท่งเหล็กไม่เป็นสนิมยึดดามภายในกระดูก ที่ระยะเวลา 48 สัปดาห์ภายหลังการศัลยกรรม พบการสร้างและปรับรูปร่างกระดูกใหม่ของกระดูกที่หัก ที่ใกล้เคียงกับกระดูกปกติ (mature bone, M) ซึ่งประกอบด้วย เนื้อกระดูกที่มีการสร้างขึ้นใหม่มีการย้อมติดสี eosinophilic ที่ไม่เรียบ เซลล์ osteocyte (arrow head) ที่ฝังตัวอยู่ใน matrix ซึ่งมีขนาดเล็กทั้งนิวเคลียส และไซโตพลาสม (สีย้อม HE, กำลังขยาย 4 เท่า)

ตารางที่ 3 คะแนนความเจ็บปวดของไก่กลุ่มที่ 1 (n=10) ซึ่งรักษากระดูก tibiotarsus หักโดยการใส่แกนกระบอกฉีดยาดามภายในโพรงกระดูก

สัปดาห์ที่	ไก่ตัวที่					
	1	2	3	4	5	6
4	2	2	2	2	2	2
8	1	1	2	2	2	2
10	0	0	0	0	1	1
12	0	0	0	0	0	0
48	0	0	0	0	0	0

ตารางที่ 4 คะแนนความเจ็บปวดของไก่กลุ่มที่ 2 (n=9) ซึ่งรักษากระดูก tibiotarsus หักโดยการใส่แท่งเหล็กยึดดามภายในกระดูกดามภายในโพรงกระดูก

สัปดาห์ที่	ไก่ตัวที่				
	1	2	3	4	5
4	2	2	2	3	3
8	1	1	1	1	2
10	0	1	1	1	1
12	0	0	0	0	1
48	0	0	0	0	0

ตารางที่ 5 คะแนนระดับการต่อติดของกระดูก ของไก่กลุ่มที่ 1 (n=10) ซึ่งรักษากระดูก tibiotarsus หักโดยการใส่แกนกระบอกฉีดยาดามภายในโพรงกระดูก

สัปดาห์ที่	ไก่ตัวที่					
	1	2	3	4	5	6
4	1	1	1	2	2	2
8	2	3	3	3	3	3
10	3	3	3	3	3	3
12	3	3	3	3	3	3
48	3	3	3	3	3	3

ตารางที่ 6 คะแนนระดับการหายของกระดูก ของไก่กลุ่มที่ 2 (n=9) ซึ่งรักษากระดูก tibiotarsus หัก โดยการใส่ แท่งเหล็กยึดตามภายในกระดูกตามภายในโพรงกระดูก

สัปดาห์ที่	ไก่ตัวที่				
	1	2	3	4	5
4	1	1	1	1	1
8	2	2	3	3	3
10	3	3	3	3	3
12	3	3	3	3	3
48	3	3	3	3	3

สถาบันวิทยบริการ
จุฬาลงกรณ์มหาวิทยาลัย

ประวัติผู้เขียนวิทยานิพนธ์

นางสาว มธุ บำรุงคุณากร เกิดเมื่อวันที่ 26 มิถุนายน พ.ศ. 2523 ที่จังหวัด กรุงเทพมหานคร สำเร็จการศึกษาปริญญาตรี สัตวแพทยศาสตร์บัณฑิต จาก จุฬาลงกรณ์มหาวิทยาลัย เมื่อ พ.ศ. 2547 จากนั้นเข้าศึกษาต่อปริญญาวิทยาศาสตรมหาบัณฑิต เมื่อปี พ.ศ. 2547 ในสาขาวิชาศัลยศาสตรทางสัตวแพทย์ คณะสัตวแพทยศาสตร์ จุฬาลงกรณ์มหาวิทยาลัย

สถาบันวิทยบริการ
จุฬาลงกรณ์มหาวิทยาลัย