เนื้อหางานวิจัย

สัญญาเลขที่ MRG5180082

โครงการ: การศึกษาความสัมพันธ์ของ vascular endothelial growth factor C (VEGF-C) และ tyrosine kinase receptor Flt-4 (Flt-4) ต่อการเกิดขึ้นใหม่ของหลอดน้ำเหลือง ภายในมะเร็งเต้านมของสุนัข

แบบฟอร์มรายงานฉบับสมบูรณ์ของ<u>หัวหน้าโครงการวิจัยผู้รับทุน</u>

ชื่อโครงการ

(ภาษาไทย) การศึกษาความสัมพันธ์ของ vascular endothelial growth factor C (VEGF-C) และ tyrosine kinase receptor Flt-4 (Flt-4) ต่อการเกิดขึ้นใหม่ของหลอดน้ำเหลืองภายในมะเร็งเต้านมของสุนัข

(ภาษาอังกฤษ) The study of vascular endothelial growth factor C (VEGF-C) and tyrosine kinase receptor Flt-4 (Flt-4) in lymphangiogenesis and intralymphatic tumor growth of canine mammary gland tumor

ระยะเวลาโครงการ 2 ปี

ชื่อหัวหน้าโครงการวิจัยผู้รับทุน : อ.น.สพ.ดร.ปริญ สุวรรณประภา

ชื่อนักวิจัยที่ปรึกษา : รศ.สพ.ญ.ดร. เยาวพา มณีรัตน์

รายงานในช่วงตั้งแต่วันที่ 15 มิ.ย. 2551 ถึงวันที่ 30 มิ.ย. 2553

1. การดำเนินงาน

O ได้ดำเนินงานตามแผนที่วางไว้

Ø ได้ดำเนินงานล่าช้ากว่าแผนที่วางไว้

O ได้เปลี่ยนแผนงานที่วางไว้ดังนี้

สาขาวิชาที่ทำการวิจัย

พยาธิวิทยาทางสัตวแพทยศาสตร์

ความสำคัญและที่มาของปัญหาที่ทำการวิจัย

มะเร็งเต้านมเป็นมะเร็งที่มีความสำคัญและพบได้บ่อยมากในสุนัขเพศเมีย มีรายงานอุบัติการณ์ของโรคมากถึง 198 ถึง 622.6 ตัวจากสุนัขทั้งหมด 100,000 ตัวต่อปี (1,2,3,4,) ซึ่งโดยประมาณ 50 % ของสุนัขที่เป็นมะเร็งเต้านมจะเป็นชนิดที่มีความรุนแรง (malignant neoplasm) (5,6) และสามารถเกิดการแพร่กระจาย (metastasis) ไปยังอวัยวะต่างๆได้เช่น ต่อมน้ำเหลือง ปอด ตับ (7) โดยทั่วไปแล้วมะเร็งเต้านมในสุนัขจะพบได้ในสุนัขอายุระหว่าง 6-7 ปี (8) และพบได้บ่อยในพันธุ์ English setter, Chihuahua, Miniature Poodle และ Afghan Hound (3,4)

การพยากรณ์โรค (Prognosis) ในสุนัขที่เป็นมะเร็งเต้านม ขึ้นอยู่กับระดับความรุนแรงของมะเร็ง (severity of malignancy) ซึ่งจะต้องประเมินจาก histologic feature, histologic grade, cellular proliferation และ metastatic propensity (14) การแพร่กระจายของเซลล์มะเร็งหรือ metastasis (MTS)นั้น มักจะแพร่กระจายไปทางหลอดเลือด (blood vessel metastasis) หรือหลอดน้ำเหลือง (lymphatic metastasis) ซึ่งการแพร่กระจายของเซลล์มะเร็งไปยังอวัยวะอื่นนั้นจะทำให้อวัยวะนั้นทำงานบกพร่อง เนื่องจากถูกเซลล์มะเร็งแทรกเข้ามาแทนที่และทำลายเนื้อเยื่อในส่วนที่ดีให้เสียไป ทำให้สุนัขที่มีการแพร่กระจายของเซลล์มะเร็งนั้นเสียชีวิตได้ในเวลาอันสั้น

เนื่องจากเซลล์มะเร็งเป็นเซลล์ที่มีความผิดปกติทางพันธุกรรม (genetic mutation) จึงทำให้เซลล์มีการเจริญเติบโตอย่างรวดเร็วและแบ่งตัวอย่างไม่มีที่สิ้นสุด (9) เซลล์มะเร็งจึงเป็นเซลล์ที่ต้องการพลังงานมากกว่าเซลล์ปกติ และมักพบว่าภายในก้อนมะเร็งจะมีการสร้างหลอดเลือด (angiogenesis) และหลอดน้ำเหลือง (lymphangiogenesis)ขึ้นมาใหม่เพื่อเพิ่มการไหลเวียนของเลือดในก้อนมะเร็งและให้เซลล์มะเร็งได้รับอ๊อกซิเจน สารอาหารและพลังงานที่เพียงพอต่อการเติบโต (13) การสร้างหลอดน้ำเหลืองขึ้นมาใหม่นี้เอง ทำให้เซลล์มะเร็งเกิดการ metastasis และแพร่กระจายไปยังอวัยวะอื่นๆได้ง่ายขึ้น โดยเฉพาะที่ต่อมน้ำเหลืองที่อยู่ใกล้เคียงกับก้อนมะเร็ง (10,11) การแพร่กระจายของเซลล์มะเร็งไปยังต่อมน้ำเหลืองในสัตว์ที่เป็นมะเร็ง เป็นสาเหตุที่ทำให้โรคมีการดำเนินไปเร็วมากขึ้น และมักพบว่าสัตว์ป่วยที่พบการแพร่กระจายของเซลล์มะเร็งไปยังต่อมน้ำเหลืองต่างๆมักจะเสียชีวิตเร็วกว่าสัตว์ที่ไม่มีการแพร่กระจายทางหลอดน้ำเหลือง

การแพร่กระจายของเซลล์มะเร็งผ่านทางหลอดน้ำเหลือง (Lymphatic metastasis) เป็นเหตุการณ์ที่พบได้บ่อยมากในผู้ป่วย มะเร็งเต้านม และถือเป็นสาเหตุที่ทำให้ผู้ป่วยเสียชีวิตจากมะเร็ง

ได้เร็วมากขึ้นสาเหตุหนึ่ง การเกิด lymphatic metastasis มักมีความเกี่ยวข้องกับการสร้างหลอดน้ำเหลืองใหม่ (lymphangiogenesis) ในก้อนมะเร็ง กล่าวคือ ในมะเร็งที่มีการสร้างหลอดน้ำเหลืองใหม่ในปริมาณมากจะพบว่าผู้ป่วยรายนั้นมีโอกาสเกิด lymphatic metastasis มากกว่าผู้ป่วยรายอื่นๆ (24) และกลไกการเกิด lymphatic metastasis ก็ยังไม่เป็นที่ทราบแน่ชัด

จากการศึกษาการเกิด lymphangiogenesis ในมะเร็งของคนพบว่าต้องอาศัย growth factor หลายชนิดเช่น vascular endothelial growth factor C (VEGF-C) และ vascular endothelial growth factor D (VEGF-D) ในการกระตุ้นให้มีการสร้างหลอดน้ำเหลืองขึ้นมาใหม่ภายในก้อนเนื้องอก(17) และยังพบอีกว่าในมะเร็งของคนหลายชนิดเช่น มะเร็งเต้านม มะเร็งต่อมลูกหมาก มะเร็งที่ไส้ตรง มะเร็งกระเพาะอาหาร ที่มีการ metastasis ไปยังต่อมน้ำเหลือง จะมีการ expression ของ VEGF–C ในไซโตพลาสซึมมากกว่าปกติ (18,19,20) จึงทำให้มีสมมติฐานว่าการพบ การ expression ของ VEGF-C ปริมาณมากในก้อนมะเร็งจะกระตุ้นให้เกิด lymphangiogenesis และทำให้มีการ metastasis ไปยังต่อมน้ำเหลืองได้ง่ายและเร็วมากขึ้น

ในทางสัตวแพทย์ ยังไม่มีการวิจัยถึงการเพิ่มขึ้นของ VEGF-C ที่ทำให้เกิด lymphangiogenesis ซึ่งเกี่ยวข้องกับ intralymphatic tumor growth เลย ผู้วิจัยจึงสนใจที่จะศึกษาถึงการเกิด over expression ของ VEGF-C ภายในเซลล์มะเร็งเต้านมของสุนัขโดยใช้วิธีทาง immunohistochemistry ควบคู่กับการเปรียบเทียบการเพิ่มขึ้นของจำนวนหลอดน้ำเหลืองขนาดเล็กที่สร้างขึ้นใหม่ในก้อนเนื้องอก (intralymphatic tumor growth) โดยดูการเกิด expression ของ tyrosine kinase receptor Flt-4 (Flt-4) หรือ vascular endothelial growth receptor –3 (VEGFR-3) ซึ่งเป็น receptor ของ VEGF-C ที่อยู่บนเซลล์เยื่อบุผนังหลอดน้ำเหลือง (lymphatic endothelial cell) การตรวจพบ Flt-4 ในก้อนมะเร็ง สามารถบ่งบอกได้ว่า ได้มีการสร้างหลอดน้ำเหลืองใหม่เกิดขึ้นแล้ว ซึ่งหากมีความสัมพันธ์ระหว่างการเกิด expression ที่มากขึ้นของ VEGF-C และ Flt-4 การศึกษาเพื่อหาสารยับยั้ง (inhibitor) ไม่ให้เกิดการ expression หรือการจับกันของ protein เหล่านี้จะยับยั้งไม่ให้เกิด lymphangiogenesis ทำให้การเกิด metastasis ของเซลล์มะเร็งไปยังต่อมน้ำเหลืองและอวัยวะอื่นๆลดน้อยลง ซึ่งจะส่งผลให้การรักษาด้วยการผ่าตัด หรือ เคมีบำบัด ได้ผลมากยิ่งขึ้น นอกจากนี้ยังช่วยลดความรุนแรงและการดำเนินไปของโรคให้น้อยลงด้วย ผลการทดลองในครั้งนี้ยังสามารถใช้เป็นองค์ความรู้ใหม่ทางสัตวแพทย์เพื่อใช้เป็นแนวทางในการศึกษาในระดับที่ลึกลงไปในด้านของ molecular เพื่อใช้เป็นแนวทางในการพัฒนาการรักษาโรคต่อไป นอกจากนี้ปริมาณของ Flt-4 ที่พบเป็นจำนวนมากในก้อนมะเร็งสามารถใช้เป็นข้อมูลทางสถิติเพื่อใช้ในการ

พยากรณ์โรค ถึงอัตรากาแพร่กระจายของมะเร็ง และการมีชีวิตอยู่ของสัตว์ที่เป็นมะเร็งได้อีกด้วย ผลการทดลองในครั้งนี้ยังสามารถใช้เป็นองค์ความรู้ใหม่ทางสัตวแพทย์เพื่อใช้เป็นแนวทางในการศึกษาในระดับที่ลึกลงไปในด้านของ molecular เพื่อใช้เป็นแนวทางในการพัฒนาการรักษาโรคต่อไป

วัตถุประสงค์ของโครงการ

เป็นการศึกษาย้อนหลัง (retrospective study) จากคลังตัวอย่างชิ้นเนื้อ (paraffin embedded tissue) เพื่อ

1 ศึกษาการเปลี่ยนแปลงทางพยาธิวิทยาในมะเร็งเต้านมของสุนัขเพศเมีย

2 ศึกษาการเกิด expression VEGF-C และ Flt-4 ในมะเร็งเต้านมของสุนัขเพศเมีย

3 ศึกษาความสัมพันธ์ของ VEGF-C และ tyrosine kinase receptor Flt-4 (Flt-4) ต่อการเกิดขึ้นใหม่ของหลอดน้ำเหลืองภายในมะเร็งเต้านมของสุนัข

ผลงานวิจัยที่เกี่ยวข้อง

มะเร็งเต้านม (mammary gland tumor) เป็นมะเร็งที่พบได้มากเป็นอันดับหนึ่งในสุนัขเพศเมีย (21) ซึ่งสามารถพบได้ทั้งชนิดที่ เป็นมะเร็งแบบไม่รุนแรง (benign neoplasm) และมะเร็งชนิดที่รุนแรง (malignant neoplasm) จากการวินิจฉัยทางจุลพยาธิวิทยาพบว่า มะเร็งเต้านมในสุนัขเพศเมียนั้นจะเป็นมะเร็งชนิดที่รุนแรงประมาณ 50% ซึ่งนับเป็นตัวเลขที่เยอะมากเมื่อเทียบกับประชากรสุนัขที่ป่วย (5,6) มะเร็งเต้านมเป็นมะเร็งที่มีความเกี่ยวข้องกับอายุ (age-dependent neoplasm) โดยพบว่าสุนัขที่เป็นมะเร็งเต้านมส่วนใหญ่จะอยู่ในช่วงอายุ 6-7 ปี (8) และสามารถเกิดขึ้นได้กับทุกสายพันธุ์ โดยมักพบว่าสายพันธุ์ที่มีความเสี่ยงมากที่สุดคือสุนัขในกลุ่ม Sporting breed (3,4) นอกจากนี้มะเร็งเต้านมยังเป็นมะเร็งที่มีความเกี่ยวข้องกับฮอร์โมน (hormone-dependent neoplasm) พบว่าสุนัขเพศเมียที่ทำหมันโดยการตัดรังไข่ออก (ovariectomy) ก่อนรอบการเป็นสัดครั้งแรก (first estrus circle) จะมีโอกาสเป็นมะเร็งเต้านมเพียง 0.5 % เมื่อเทียบกับสุนัขที่ไม่ได้ทำหมันหรือทำหมันหลังจากเป็นสัดครั้งแรกหรือครั้งที่สองแล้ว (23) นอกจากนี้ยังพบว่า progestin และ p53 mutation ก็เป็นสาเหตุหนึ่งที่ทำให้เกิดมะเร็งเต้านมในสุนัขได้เช่นกัน (22)

การแพร่กระจายของเซลล์มะเร็งผ่านทางหลอดน้ำเหลือง (lymphatic metastasis) เป็นเหตุการณ์ที่พบได้บ่อยมากในผู้ป่วยมะเร็งเต้านม และถือเป็นสาเหตุที่ทำให้ผู้ป่วยเสียชีวิตจากมะเร็งได้เร็วมากขึ้นสาเหตุหนึ่ง แม้ว่ากลไกการเกิด lymphatic metastasis ยังไม่เป็นที่แน่ชัด แต่จากการศึกษาพบว่า การเกิด lymphatic metastasis มักมีความเกี่ยวข้องกับการเกิด lymphangiogenesis และการศึกษาในงานวิจัยของคนพบว่าการเกิด lymphangiogenesis ในก้อนมะเร็งต้องอาศัย growth factor และตัวรับ (receptor) หลายชนิดคือ vascular endothelial growth factor C (VEGF-C) vascular endothelial growth factor D (VEGF-D), vascular endothelial growth factor receptor 2 (VEGFR-2) และ tyrosine kinase receptor Flt-4 (Flt-4) หรือ vascular endothelial growth factor receptor 3 (VEGFR-3) โดยพบว่า growth factor และ receptor ที่ความสำคัญต่อการเกิด lymphangiogenesis ได้แก่ VEGF-C และ Flt-4 (25)

VEGF-C เป็น secreted glycoproteins ในกลุ่มของ VEGF family ทำหน้าที่เป็น ligands ในการจับกับ Flt-4 ซึ่งเป็น receptor บน membrane ของ lymphatic endothelial cell การจับกันระหว่าง VEGF-C และ Flt-4 จะทำให้เกิด signaling ภายในเซลล์และทำเกิด lymphangiogenesis ขึ้นมาได้ (26,27) นอกจากนี้ยังพบว่าไนติกออกไซด์ (nitric oxide, NO) platelet derived growth factor (PDGF), epidermal growth factor (EGF) และ inflammatory cytokines อื่นๆ สามารถกระตุ้น (up regulation) ให้เกิดการ expression ของ VEGF-C ในเซลล์มากขึ้น (15,16,) จึงส่งผลให้มีการสร้างหลอดน้ำเหลืองขึ้นมาใหม่ภายในก้อนเนื้องอกได้ในที่สุด(17) จากการศึกษามะเร็งชนิดต่างๆในคนเช่น breast , lung, prostate, gastric และ colorectal carcinoma พบว่าการเกิด overexpression ของ VEGF–C มีความสัมพันธ์ต่อการเกิด lymphatic metastasis (18,19,20)

ในทางสัตวแพทย์มีรายงานการเกิด expression ของ VEGF ในเซลล์มะเร็งเต้านมของสุนัข (29) และมีรายงานว่าในเซลล์เยื่อบุหลอดน้ำเหลืองของสุนัข (canine lymphatic endothelial cells) สามารถพบ lymphatic specific marker อันได้แก่ Flt-4, LYVE-1, podoplanin และ Prox-1 ได้เช่นเดียวกันกับในคน (30) นอกจากนี้ยังมีการทดลองโดยการให้สารที่เป็น small molecule receptor tyrosine kinase inhibitor ซึ่งเป็นสารที่ป้องกันไม่ให้ receptor tyrosine kinase (RTK) ถูกกระตุ้น แก่สุนัขที่ป่วยเป็น mast cell tumor, soft tissue sarcoma และ multiple myeloma และพบว่าหลังจากให้สารดังกล่าวแก่สุนัขแล้ว มะเร็งมีการลุกลาม (progressive) ช้าลง และมีขนาดเล็กลง (31,32)

งานวิจัยที่ผ่านมาสนับสนุนให้เชื่อได้ว่าการกระตุ้นให้มีการ up regulation ของ VEGF-C และส่งผลให้เกิด lymphangiogenesis ในก้อนมะเร็งขึ้นมาได้ ปัจจุบันในทางสัตวแพทยศาสตร์ ยังไม่มีการศึกษาถึงการเกิด expression ของ VEGF-C ที่มากขึ้นและทำให้เกิด lymphangiogenesis ในก้อนมะเร็งเต้านมของสุนัข ผู้วิจัยจึงมีความสนใจที่จะศึกษาถึงการ expression VEGF-C ภายในเซลล์มะเร็งเต้านมของสุนัขโดยใช้วิธีทาง immunohistochemistry ควบคู่กับการเปรียบเทียบการเพิ่มขึ้นของจำนวนหลอดน้ำเหลืองขนาดเล็กที่สร้างขึ้นใหม่ในก้อนเนื้องอก (intralymphatic tumor growth) โดยดูการเกิด expression ของ Flt-4 การตรวจพบ Flt-4 ในก้อนมะเร็ง สามารถบ่งบอกได้ว่าได้มีการสร้างหลอดน้ำเหลืองใหม่เกิดขึ้นแล้ว ซึ่งหากมีความสัมพันธ์ระหว่างการเกิด expression ที่มากขึ้นของ VEGF-C และ Flt-4 การศึกษาเพื่อหาสารยับยั้ง (inhibitor) ไม่ให้เกิดการ expression หรือสารที่ป้องกันการจับตัวกันของ protein เหล่านี้ จะยับยั้งไม่ให้เกิด lymphangiogenesis ทำให้การเกิด metastasis ของเซลล์มะเร็งไปยังต่อมน้ำเหลืองและอวัยวะอื่นๆลดน้อยลง ซึ่งจะส่งผลให้การรักษาด้วยการผ่าตัด หรือ เคมีบำบัด ได้ผลมากยิ่งขึ้น นอกจากนี้ยังช่วยลดความรุนแรงและการดำเนินไปของโรคให้น้อยลงด้วย ผลการทดลองในครั้งนี้ยังสามารถใช้เป็นองค์ความรู้ใหม่ทางสัตวแพทย์เพื่อใช้เป็นแนวทางในการศึกษาในระดับที่ลึกลงไปในด้านของ molecular เพื่อใช้เป็นแนวทางในการพัฒนาการรักษาโรคต่อไป

เอกสารอ้างอิง

1. Bostock DE: Canine and feline mammary neoplasms. Br Vet J 142:506–15, 1986
2. Brodey RS: Canine oncology. J Am Anim Hosp Assoc 19:13–123, 1983
3. Goldschmidt MH, Shofer FS, Smelstoys JE: Neoplastic lesions of the mammary gland. In: Pathobiologyof the aging dog, ed. Mohr U, Carlton WW, Dungworth DL, Benjamin SA, Capen CC, Hahn FF. 1st ed., pp. 168–78. ISU Press/ILSI, Ames, IA, 2001
4. Misdorp W: Tumors of the mammary gland. In:Tumors in Domestic Animals, ed. Meuten DJ, 4th ed., pp. 575–606. Iowa State Press, Ames, IA, 2002

5. Gilbertson SR, Kurzman ID, Zachrau RE, Hurvitz AI, Black MM: Canine mammary epithelial neoplasms: biologic implications of morphologic characteristics assessed in 232 dogs. Vet Pathol 20: 127–42, 1983
6. Brunelle M, Sartin E. A, Wolfel. G, Sirois J, Dor M: Cyclooxygenase-2 Expression in Normal and Neoplastic Canine Mammary Cell Lines . Vet Pathol 43:656–66 ,2006
7. Owen LN: A comparative study of canine and human breast cancer. Invest Cell Pathol 2:257–75, 1979
8. Cohen D, Reif JS, Brodey RS, Keiser H: Epidemiological analysis of the most prevalent sites and types of canine neoplasia observed in a veterinary hospital. Cancer Res 34:2859–68, 1974
9. Haber, D. H. Roads leading to breast cancer. N. Engl. J. Med., 343:1566–8, 2000.
10. Blood CH, Zetter BR: Tumor interaction with the vasculature: angiogenesis and tumor metastasis. Biochim Biophys Acta 1032:89–118, 1990
11. Fox SB, Gatter KC, Harris AL: Tumour angiogenesis. J Pathol 179:232–37, 1996
12. Hobson B, Denekamp J: Endothelial cell proliferation in tumours and normal tissues: continuous labelling studies. Br J Canc 49:405–13, 1984
13. Fabio Cianchi, Camillo Cortesini, Ornella Fantappiè, Luca Messerini, Iacopo Sardi : Cyclooxygenase-2 Activation Mediates the Proangiogenic Effect of Nitric Oxide in Colorectal Cancer. Clin. Cancer Res, 10: 2694 – 704, 2004
14. Luong R. H, Baer K. E, CraftT D.M, Ettinger S. N, Scase T. J, Andbergman P. J: Prognostic Significance of Intratumoral Microvessel Density in Canine Soft-Tissue Sarcomas. Vet Pathol 43:622–31,2006
15. Enholm, B., Paavonen, K., Ristima¨ki, A., Kumar, V., Gunji, YComparison of VEGF, VEGF-B, VEGF-C and Ang-1 mRNA regulation by serum,growth factors, oncoproteins and hypoxia. Oncogene 14, 2475–83, 1997

16. Ristimaki, A., Narko, K., Enholm, B., Joukov, V., and Alitalo, K.(1998) Proinflammatory cytokines regulate expression of thelymphatic endothelial mitogen vascular endothelial growth factor-C. *J. Biol. Chem.* 273, 8413–8418

17. Yasushi N,Hironao Y,MasahikoT, KatsuhideY,Masaaki N, Kazuyasu N,Misa N, Kennichi K, Nitric Oxide in Breast Cancer: Induction of Vascular Endothelial Growth Factor-C and Correlation with Metastasis and Poor Prognosis Clin Cancer Res .12,1201-7 , 2006

18. Valtola, R., Salven, P., Heikkila, P., Taipale, J., Joensuu, H., Rehn, M., Pihlajaniemi,T., Weich, H., deWaal, R., and Alitalo, K. VEGFR-3 and its ligand VEGF-C are associated with angiogenesis in breast cancer. Am. J. Pathol., *154:* 1381–90, 1999.

19. Tsurusaki, T., Kanda, S., Sakai, H., Kanetake, H., Saito, Y., Alitalo, K., and Koji, T. Vascular endothelial growth factor-C expression in human prostatic carcinoma and its relationship to lymph node metastasis. Br. J. Cancer, *80:* 309–13, 1999

20. Makoto I, Joji K, Shinsuke K and Hirokazu N. Expression of Vascular Endothelial Growth Factor C and D (VEGF-C and -D) is an Important Risk Factor for Lymphatic Metastasis in Undifferentiated Early Gastric Carcinoma Jpn J Clin Oncol; 3321–27, 2003

21. Moulton JE: Tumors of the skin and soft tissues. *In:* Tumors in Domestic Animals, ed. Moulton JE, 3rd ed., p. 23. University of California Press, Los Angeles, CA, 1990

22. Muto T, Wakui S, Takahashi H, Maekawa S, Masaoka T,Ushigome S, Furusato M: p53 gene mutations occurring in spontaneous benign and malignant mammary tumors of the dog. Vet Pathol 37:248–53, 2000

23. Sarfer K. A., Kelly G., Schader R., Griffith W. C., Muggenberg B. A., NATURAL DISEASE A Canine Model of Familial Mammary Gland Neoplasia Vet Path 35: 168-77 , 1998

24. Stevan A. S,Megan E. Baldin, AND MARC G. A. The role of tumor lymphangiogenesis in metastatic spread. FASEB Journal :16 922-34, 2002

25. Lymboussaki, A., Achen, M. G., Stacker, S. A., and Alitalo, K.Growth factors regulating lymphatic vessels. Curr. Top.Microbiol. Immunol. 251, 75–82,2000

26. Taipale, J., Makinen, T., Arighi, E., Kukk, E., Karkkainen, M.,and Alitalo, K. Vascular endothelial growth factorreceptor-3. Curr. Top. Microbiol. Immunol. 237, 85–96,1999

27. Ma¨kinen, T., Jussila, L., Veikkola, T., Karpanen, T., Kettunen,M. I., Pulkkanen, K. J., (Inhibition of lymphangiogenesis with resulting lymphedema intransgenic mice expressing soluble VEGF receptor-3. Nature Med. 7, 199–2052001)

28. Fukumura D, Jain RK: Role of nitric oxide in angiogenesis and microcirculation in tumor. Cancer Met Rev 17:77–89,1998

29. Restucci B, Papparella S, Maiolino P, Vico G. Expression of Vascular Endothelial Growth Factor in Canine Mammary Tumors. Vet Pathol 39:488–93, 2002

30. Yukihiro S, Hironori N, Ryuichi M,Yoichi T. Transfection of Human Hepatocyte Growth Factor Gene Ameliorates Secondary Lymphedema via Promotion of Lymphangiogenesis. Circulation;114:1177-84, 2006

31. Cheryl A.L., Alison L.H., Regina Z, May B.C. ,Cynthia K.B., Mona R. Phase I Dose-Escalating Study of SU11654, a Small Molecule Receptor Tyrosine Kinase Inhibitor, in Dogs with Spontaneous Malignancies Clin Can Res 9, 2755–68, 2003

32. Cheung M, Boloor A, Hinkle KW, et al. Discovery of indazolylpyrimidines as potent inhibitors of VEGFR2 tyrosine kinase [abstract]. Proc Am Assoc Cancer Res.44:9 2003

การเชื่อมโยงกับนักวิจัยที่เป็นผู้เชี่ยวชาญในสาขาวิชาที่ทำการวิจัย

1. รศ.ส.พญ.ดร. เยาวพา มณีรัตน์ สังกัดภาควิชาพยาธิวิทยาเขตร้อน คณะเวชศาสตร์เขตร้อน มหาวิทยาลัยมหิดล เป็นนักวิจัยที่ปรึกษาของโครงการ ซึ่งเป็นบุคคลที่มีประสบการณ์ ความรู้ ความสามารถ ในการทำวิจัยและมีความชำนาญในการย้อมสี immunohistochemistry เป็นอย่างดี
2. ผศ.น.สพ.ดร. ไชยันต์ เกสรดอกบัว สังกัดภาควิชาพยาธิวิทยา คณะสัตวแพทยศาสตร์ มหาวิทยาลัยเกษตรศาสตร์ เป็นอาจารย์ที่มีความรู้ ความสามารถ และความเชี่ยวชาญในการศึกษาการเปลี่ยนแปลงทางจุลพยาธิวิทยาทางสัตวแพทย์โดยเฉพาะอย่างยิ่งการวินิจฉัยเนื้องอกเป็นอย่างดี

ระเบียบวิธีวิจัย

1. คัดเลือกประวัติและตัวอย่างชิ้นเนื้อ (paraffin embedded tissue) จากคลังตัวอย่างห้องปฏิบัติการทางพยาธิวิทยา คณะสัตวแพทยศาสตร์ มหาวิทยาลัยมหิดล ที่ได้จากสุนัขเพศเมียที่เข้ารับการผ่าตัดมะเร็งเต้านม และได้รับการวินิจฉัยทางจุลพยาธิวิทยาแล้วว่าเป็น canine mammary gland tumor อย่างน้อย 30 ตัวอย่าง
2. นำ paraffin embedded tissue ที่คัดเลือกแล้วมาทำการตัดและย้อมสี H & E เพื่อแยกชนิดของมะเร็งเต้านมและศึกษาลักษณะทางพยาธิวิทยาโดยทั่วไป โดยเกรดความรุนแรง (criteria of malignancy) และแยกชนิดของมะเร็งเต้านม อ้างอิงเกณฑ์จาก World Health Organization (WHO)
3. ตรวจหาระดับการแสดงออกของ VEGF-C ที่เกิดขึ้นในเซลล์มะเร็ง ด้วยวิธี standard immunoperoxidase staining อ่านผลด้วยกล้องจุลทรรศน์เป็น positive เมื่อพบตะกอนสีน้ำตาลเข้มใน cytoplasm สามารถบอกปริมาณ VEGF-C ได้แบบ semiquantitative โดยนับ VEGF-C positive cell ด้วย กำลังขยาย 400× อย่างน้อย 20 field ต่อชิ้นเนื้อ และต้องได้เซลล์ที่เป็นมะเร็งอย่างน้อย 1,000 เซลล์ โดยให้คะแนนเซลล์ที่ติดสีเข้ม (strong) เป็น + และเซลล์ที่ติดสีอ่อน (weak) เป็น –

4. ตรวจหาปริมาณการเพิ่มขึ้นของจำนวนหลอดน้ำเหลืองที่สร้างขึ้นใหม่ในก้อนเนื้องอก ด้วยวิธี standard immunoperoxidase staining โดยใช้ Flt-4 เป็น lymphatic endothelial marker และใช้ Weidner's method ในการนับจำนวนหลอดน้ำเหลืองที่เกิดขึ้นใหม่
5. เก็บรวบรวมข้อมูลที่ได้และทำการวิเคราะห์หาความสัมพันธ์ของการเกิด overexpression ของ VEGF-C และ Flt-4 ต่อการเกิด lymphangiogenesis ภายในมะเร็งเต้านมของสุนัขเพศเมีย โดยใช้สถิติที่เหมาะสม

ขอบเขตของงานวิจัย

เป็นการศึกษาย้อนหลัง (retrospective study) จากคลังตัวอย่างชิ้นเนื้อ (paraffin embedded tissue) ในะเร็งเต้านมของสุนัขเพศเมีย จำนวน 30 ราย เพื่อเป็นแนวทางในการศึกษาความสัมพันธ์ของการเกิด VEGF-C และ Flt-4 ขึ้นภายในะเร็งเต้านมของสุนัขเพศเมียโดยใช้วิธีทาง immunohistochemistry ควบคู่กับการตรวจการเปลี่ยนแปลงทางจุลพยาธิวิทยาด้วยวีธีการย้อม Standard Hematoxylin & Eosinและความหนาแน่นของการเกิดขึ้นใหม่ของหลอดน้ำเหลืองภายในก้อนมะเร็ง

2. **รายละเอียดผลการดำเนินงานของโครงการในรอบ 2 ปี**

(1) สรุปผลการดำเนินการโดยย่อ

<u>วัตถุประสงค์โครงการ</u>

เป็นการศึกษาย้อนหลัง (retrospective study) จากคลังตัวอย่างชิ้นเนื้อ (paraffin embedded tissue) เพื่อ

1. ศึกษาการเปลี่ยนแปลงทางพยาธิวิทยาในมะเร็งเต้านมของสุนัขเพศเมีย
2. ศึกษาการเกิด expression VEGF-C และ Flt-4 ในมะเร็งเต้านมของสุนัขเพศเมีย
3. ศึกษาความสัมพันธ์ของ VEGF-C และ tyrosine kinase receptor Flt-4 (Flt-4) ต่อการเกิดขึ้นใหม่ของหลอดน้ำเหลืองภายในมะเร็งเต้านมของสุนัข

<u>การดำเนินการ</u>

ทำการคัดเลือกตัวอย่างชิ้นเนื้อจากคลังชิ้นเนื้ออย่างน้อย 30 ตัวอย่าง จากนั้นทำการตัดและย้อมสี hematoxylin & eosin (H&E) เพื่อศึกษาพยาธิสภาพ ประเมินความรุนแรง และแยกชนิดของมะเร็งเต้านม ทำการทดลองนำร่อง (pilot study) เพื่อหาสภาวะที่เหมาะสม (optimal condition for staining) ในการย้อมสี การย้อมพิเศษ immunohistochemistry ด้วย antibody จำเพาะต่อ VEGF-C และทำการย้อมสี immunohistochemistry ตามสภาวะที่เหมาะสมที่ได้จากการทดลองนำร่อง เพื่อดูระดับการแสดงออก VEGF-C ในมะเร็งเต้านมของสุนัข ทำการวิเคราะห์ข้อมูล เพื่อศึกษาความสัมพันธ์และลักษณะการแสดงออกของ VEGF-C ของเซลล์มะเร็งเต้านมแต่ละชนิดของสุนัข โดยใช้ positive control เป็น การติดสีของตะกินสีน้ำตาลเข้มใน macrophage และใช้ สไลด์ของชิ้นเนื้อที่ไม่ได้ใส่ primary antibody เป็น negative control

จากนั้นตรวจหาปริมาณการเพิ่มขึ้นของจำนวนหลอดน้ำเหลืองที่สร้างขึ้นใหม่ในก้อนเนื้องอก ด้วยวิธี standard immunoperoxidase staining โดยใช้ Flt-4 เป็น lymphatic endothelial marker และใช้ Weidner's method ในการนับจำนวนหลอดน้ำเหลืองที่เกิดขึ้นใหม่ โดยใช้ positive control เป็น การติดสีของตะกินสีน้ำตาลเข้มใน macrophage และใช้ สไลด์ของชิ้นเนื้อที่ไม่ได้ใส่ primary antibody เป็น negative control

จากนั้นทำการเก็บรวบรวมข้อมูลที่ได้และทำการวิเคราะห์หาความสัมพันธ์ของการเกิด over expression ของ VEGF-C และ Flt-4 ต่อการเกิด lymphangiogenesis ภายในมะเร็งเต้านมของสุนัขเพศเมียโดยใช้สถิติที่เหมาะสม

<u>ผลงานวิจัยที่ได้รับ</u>

ผลจากการทดลองพบว่าชิ้นเนื้อทุกตัวอย่างมีการแสดงออกของ VEGF-C ในระดับที่แตกต่างกันโดยอนุมานจากระดับความเข้มของตะกอนสีที่เกิดขึ้น จากการย้อม immunohistochemistry พบว่า ส่วนใหญ่เซลล์มะเร็งเต้านมจะมีระดับการแสดงออกของ VEGF-C อยู่ในระดับน้อย มีบางชิ้นเนื้อเท่านั้นที่ให้ผลการแสดงออกอยู่ในระดับมาก ซึ่งสามารถพบการแสดงออกของ VEGF-C ได้ทั้งในเซลล์บุผิวของต่อมและเซลล์บุผิวของท่อ นอกจากนี้จะพบว่าการแสดงออกของ VEGF-C ส่วนใหญ่จะพบภายในไซโตพลาสซึมมากกว่าในนิวเคลียส และทำการย้อมสี immunohistochemistry ที่ให้ผลบวกต่อ Flt - 4 เพื่อนับจำนวนหลอดนน้ำเหลืองในมะเร็งเต้านม โดยดูการเกิดเม็ดสีน้ำตาลที่ปรากฏขึ้นภายในเซลล์ในมะเร็งเต้านมสุนัขทั้งชนิดที่ไม่รุนแรงและชนิดที่รุนแรงพบว่ามีหลอดน้ำเหลืองเกิดขึ้นมากน้อยแตกต่างกันไป ผลการทดลองชี้ให้เห็นว่าการเพิ่มปริมาณขึ้นของ VEGF-C ในเซลล์มะเร็งเต้านมสุนัขมีความสัมพันธ์กับการเพิ่มขึ้นของจำนวนหลอดน้ำเหลืองในก้อนเนื้อมะเร็งของสุนัขอย่างมีนัยสำคัญทางสถิติ

(2) **การดำเนินงานวิจัยตามวัตถุประสงค์ในรอบ 2 ปี**

การเก็บตัวอย่างวิจัย (Sample)

ได้ทำการคัดเลือกประวัติและตัวอย่างชิ้นเนื้อ (paraffin embedded tissue) ที่ได้จากสุนัขเพศเมียที่เข้ารับการผ่าตัดมะเร็งเต้านม ที่โรงพยาบาลสัตว์เพื่อการเรียนการสอน คณะสัตวแพทยศาสตร์ มหาวิทยาลัยมหิดล จำนวน 30 ตัวอย่างมาทำการตัดและย้อมสี H & E เพื่อแยกชนิดและศึกษาลักษณะทางพยาธิวิทยาของมะเร็งเต้านม โดยเกรดความรุนแรง (criteria of malignancy) และแยกชนิดของมะเร็งเต้านม ตามเกณฑ์ของ WHO โดยพบว่ามีมะเร็งเต้านมชนิดไม่รุนแรง (benign) จำนวน 9 ตัวอย่าง และเป็นมะเร็งเต้านมชนิดรุนแรง (malignant) จำนวน 21 ตัวอย่าง ซึ่งมะเร็งทั้งสองชนิดมีความรุนแรงอยู่ในเกรด 2 และ 3 ดังแสดงในรูปที่ 1 - 7 และตารางที่1

ตารางที่ 1 ชนิดและเกรดของมะเร็งเต้านมในสุนัขที่ใช้ในการทดลอง

ชนิดของมะเร็งเต้านม	จำนวน	เกรด
ชนิดไม่รุนแรง(Benign)		
Duct papilloma	6	2
Adenoma	2	2
Fibroadenoma	1	2
รวม	9	-
ชนิดรุนแรง(Malignant)		
Papilla adenocarcinomas	8	3
Tubular adenocarcinomas	2	3
Solid adenocarcinomas	1	3
Malignant mix tumor	10	3
รวม	21	-
รวมทั้งหมด	30	-

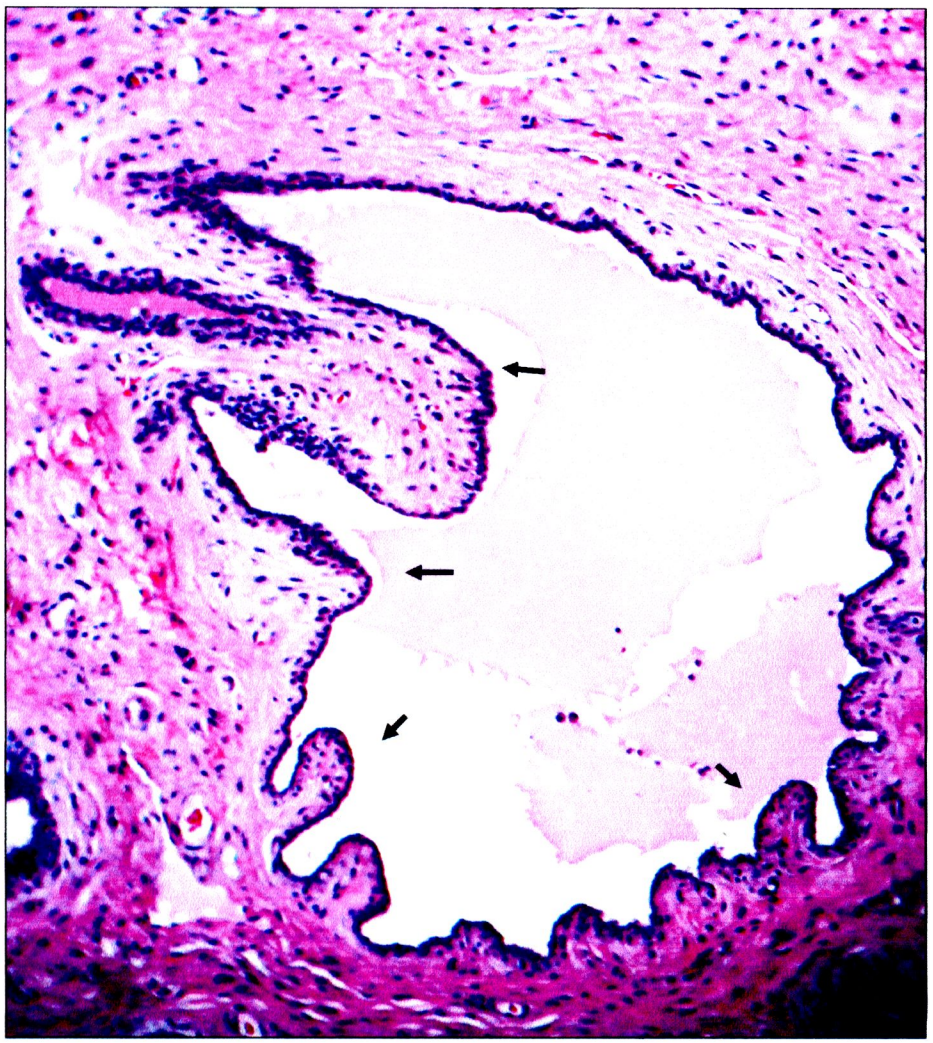

<u>รูปที่ 1</u> Duct papilloma เซลล์บุผิวของท่อน้ำนม (mammary duct) มีการแบ่งตัวที่ผิดปกติคล้ายกับนิ้วมือ (finger liker projection) ยื่นเข้ามาในส่วนของ lumen (ลูกศร) เป็นลักษณะของ papillary pattern โดยมีแกนกลางเป็น fibrovascular connective tissue (H&E staining, 100X)

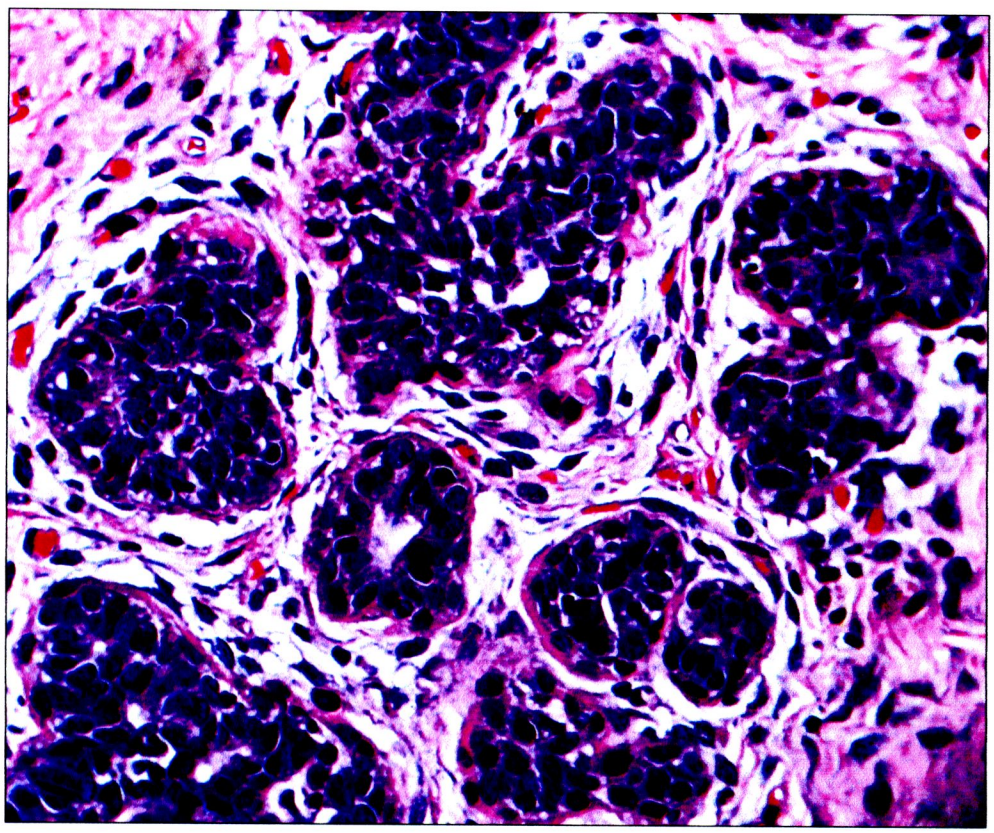

<u>รูปที่ 2</u> Adenoma ลักษณะของมะเร็งเต้านมที่มีการแบ่งตัวของส่วนที่เป็นต่อม (gland) ผิดปกติ เซลล์ในส่วนที่เป็น acinus หรือ secretory part แบ่งตัวเพิ่มจำนวนมากขึ้นและมีลักษณะเป็น pleomorphic cells, anisocytosis, ansiokaryosis จนทำให้รูปร่างปกติของส่วนที่เป็น acinus เสียไป (H&E staining, 400X)

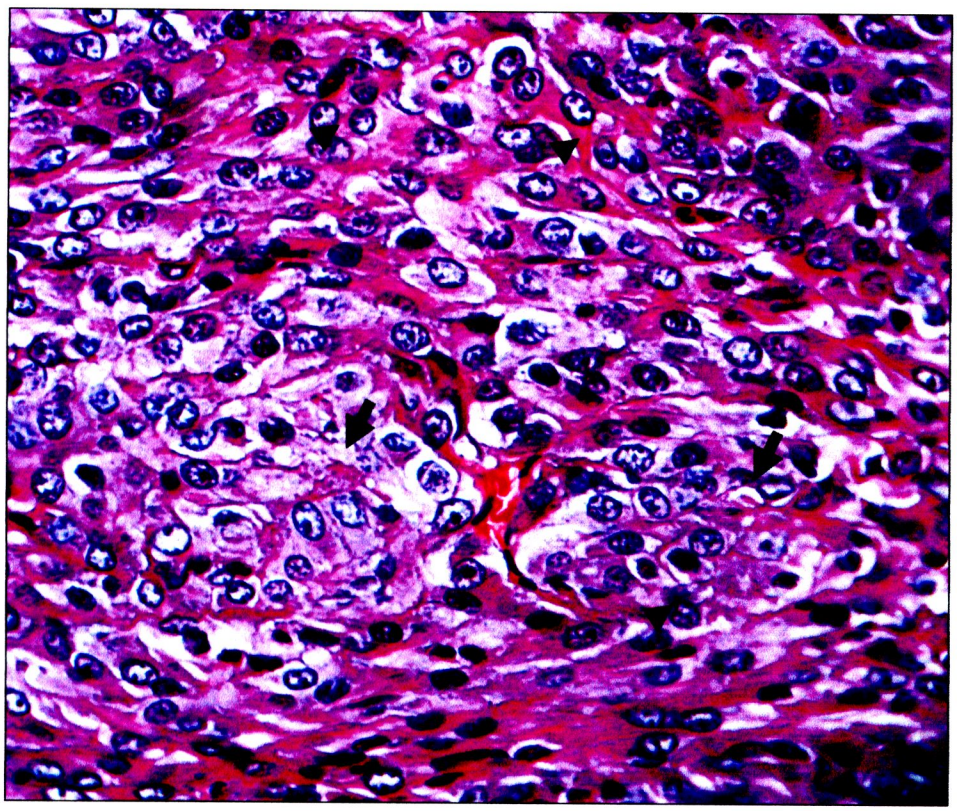

<u>รูปที่ 3</u> Fibroadenoma เกิดการแบ่งตัวที่ผิดปกติของเซลล์ในส่วนที่เป็นต่อม (ลูกศร) และเซลล์ที่มีรูปร่างเป็นกระสวย (spindle cells) (หัวลูกศร) กระจายตัวอยู่ล้อมรอบส่วนที่เป็น acinus (H&E staining, 400X)

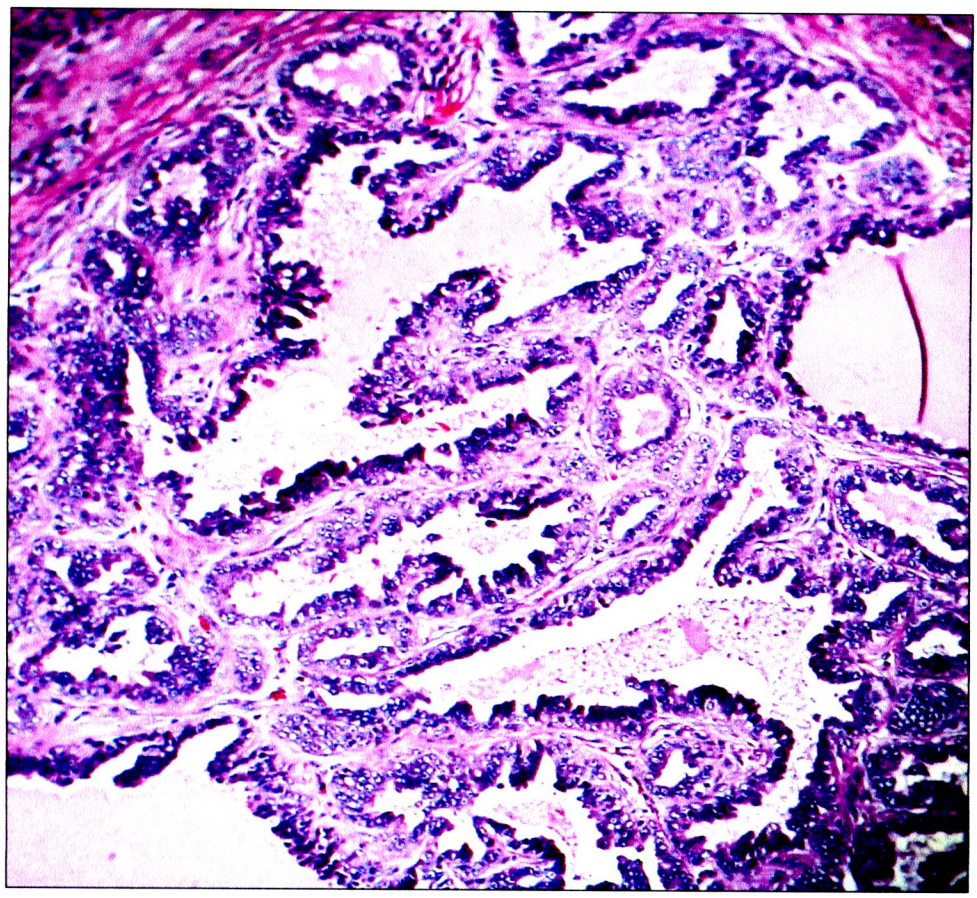

รูปที่ 4 Papilla adenocarcinoma เซลล์บุผิวของส่วนที่เป็นต่อมเกิดการแบ่งตัวผิดปกติ ยื่นตัวแทรกเข้าไปใน lumen จนทำให้รูปร่างของท่อเปลี่ยนไปและขยายตัวแทรกเข้าไปกดเบียดเนื้อเยื่อข้างเคียง (H&E staining, 100X)

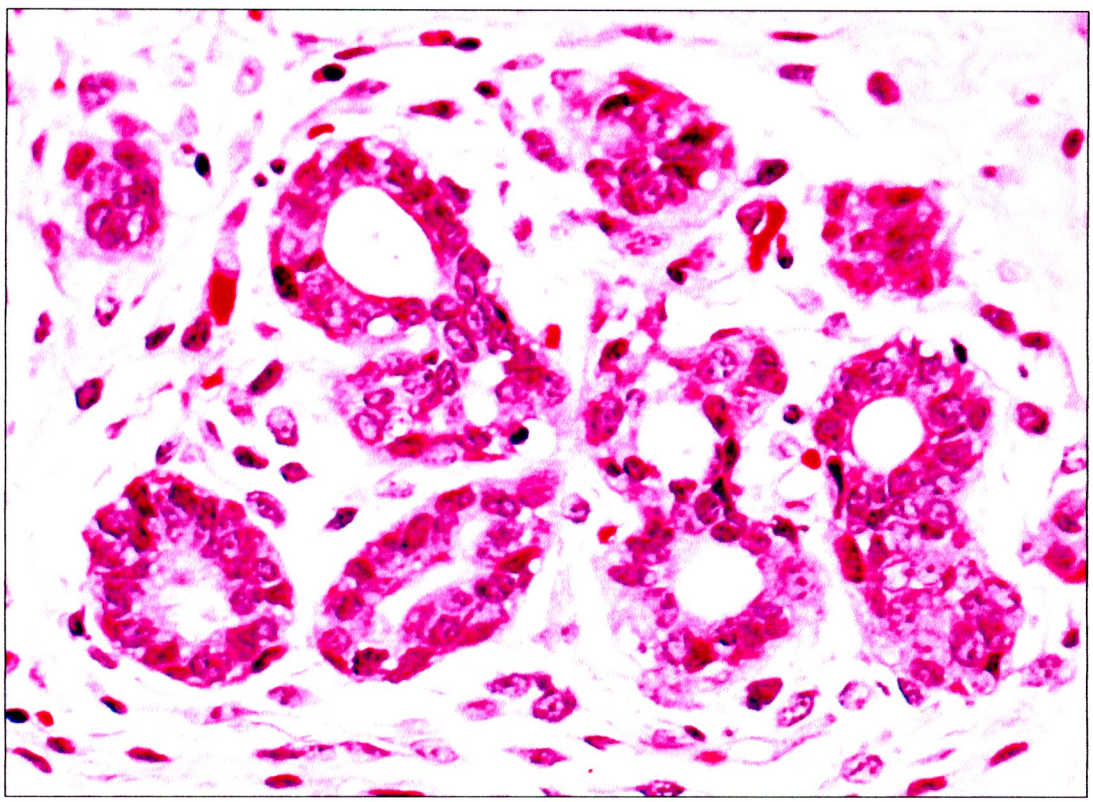

<u>รูปที่ 5</u> Tubular adenocarcinoma เซลล์บุท่อของต่อมมีการแบ่งตัวที่ผิดปกติและมีลักษณะ pleomorphic cells, anisocytosis, ansiokaryosis และ สูญเสีย polarity (H&E staining, 400X)

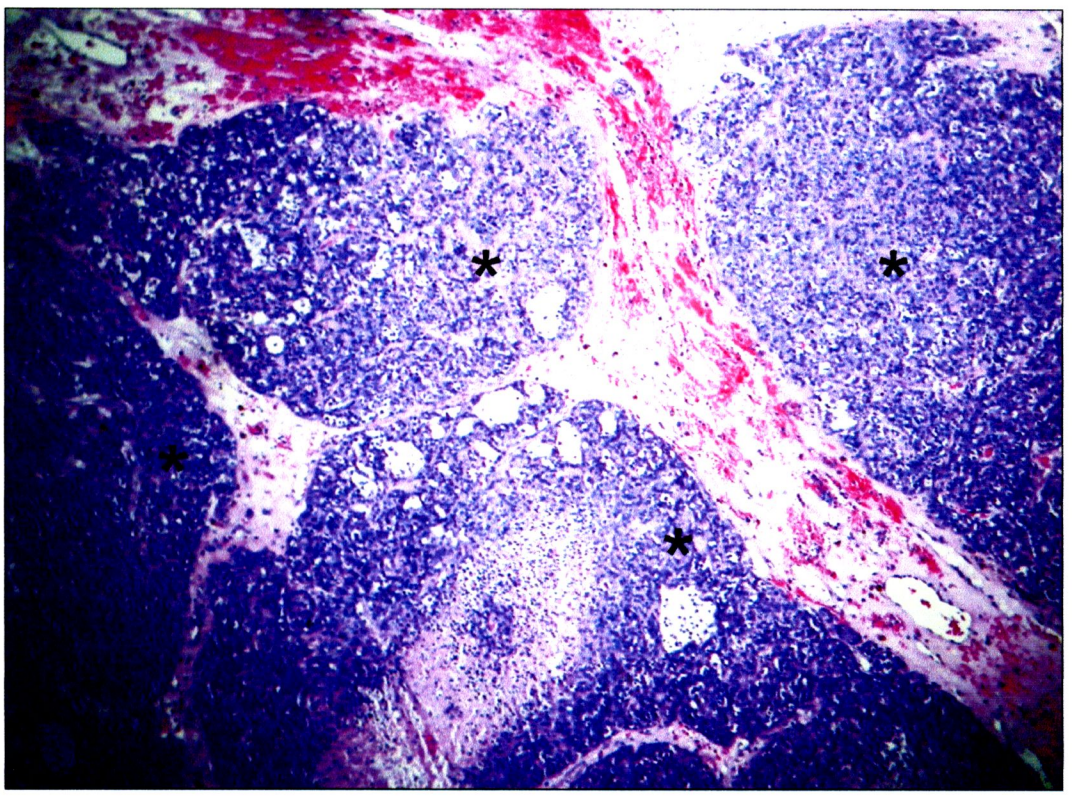

<u>รูปที่ 6</u> Solid adenocarcinoma เซลล์ของต่อมน้ำนมมีการแบ่งตัวที่ผิดปกติอย่างรวดเร็วจนอัดกันแน่นเป็นกลุ่มก้อน คล้ายกับเป็นเกาะ (island) โดยมี connective tissue คั่นระหว่างแต่ละ island ในรูปจะเห็นว่าเซลล์มะเร็งอัดกันแน่นเป็นเกาะทั้งหมด 4 เกาะ (*) (H&E staining, 50X)

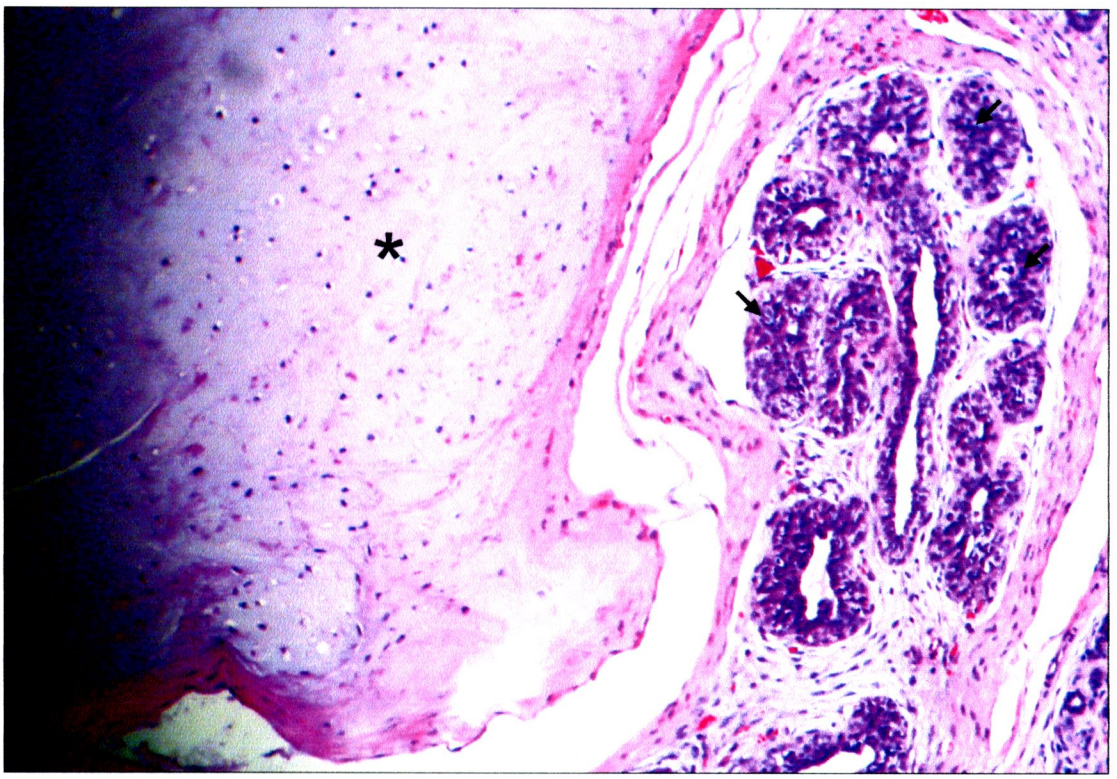

รูปที่ 7 Malignant mixed tumor เซลล์มะเร็งมีการเปลี่ยนแปลงไปเป็น osteocyte และสามารถเกิดการสะสมของ bone matrix จนกลายเป็น bone ขนาดใหญ่ภายในก้อนมะเร็ง (*) ด้านข้าง bone island จะสังเกตเห็นลักษณะของเซลล์มะเร็งที่เกิดขึ้นกับส่วนของ secretory acinus ของเต้านม (ลูกศร) (H&E staining,100X)

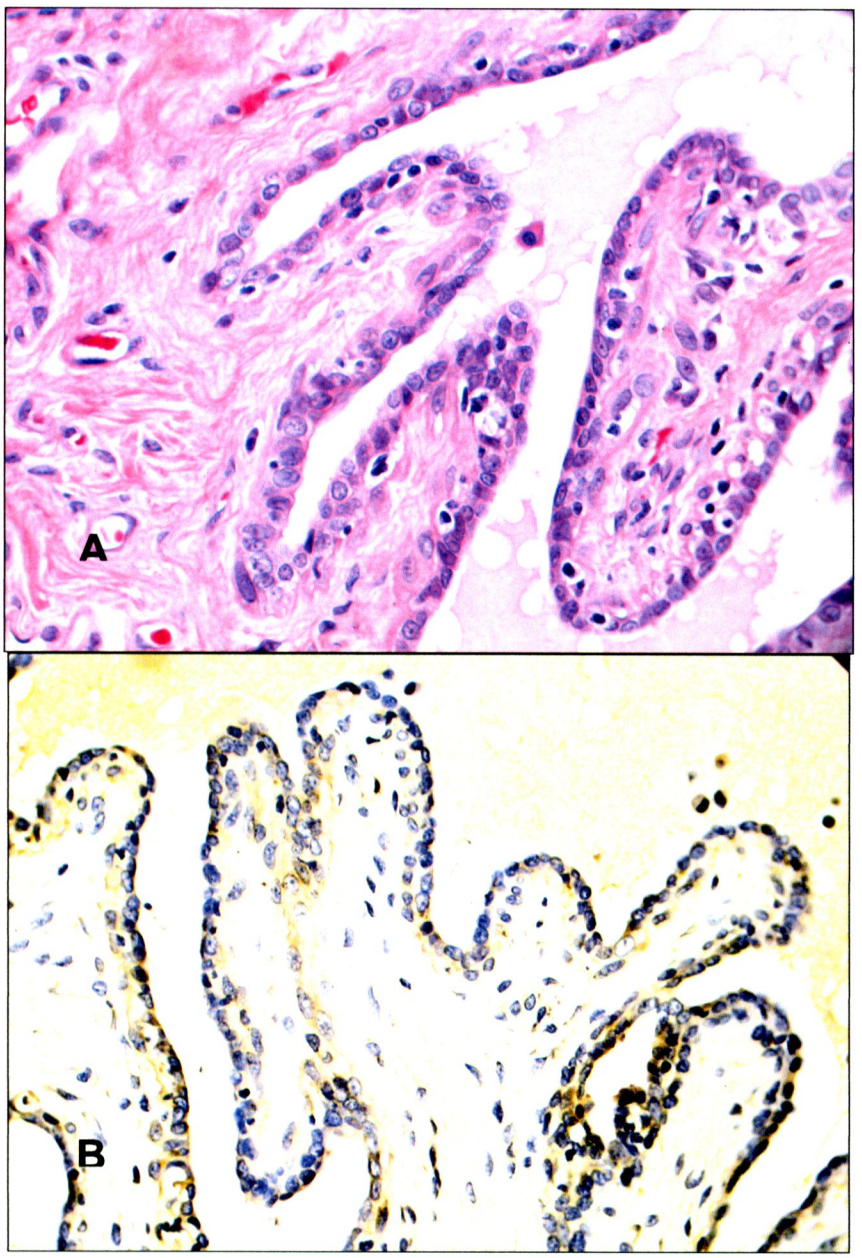

<u>รูปที่ 8</u> ภาพเปรียบเทียบ การย้อมสี H&E และ Immunohistochemistry ในมะเร็งเต้านมชนิด duct papilloma

A: Duct papilloma mammary gland tumor (H&E) (400X)

B: Duct papilloma mammary gland tumor (Immunoperoxidase straining) (400X)

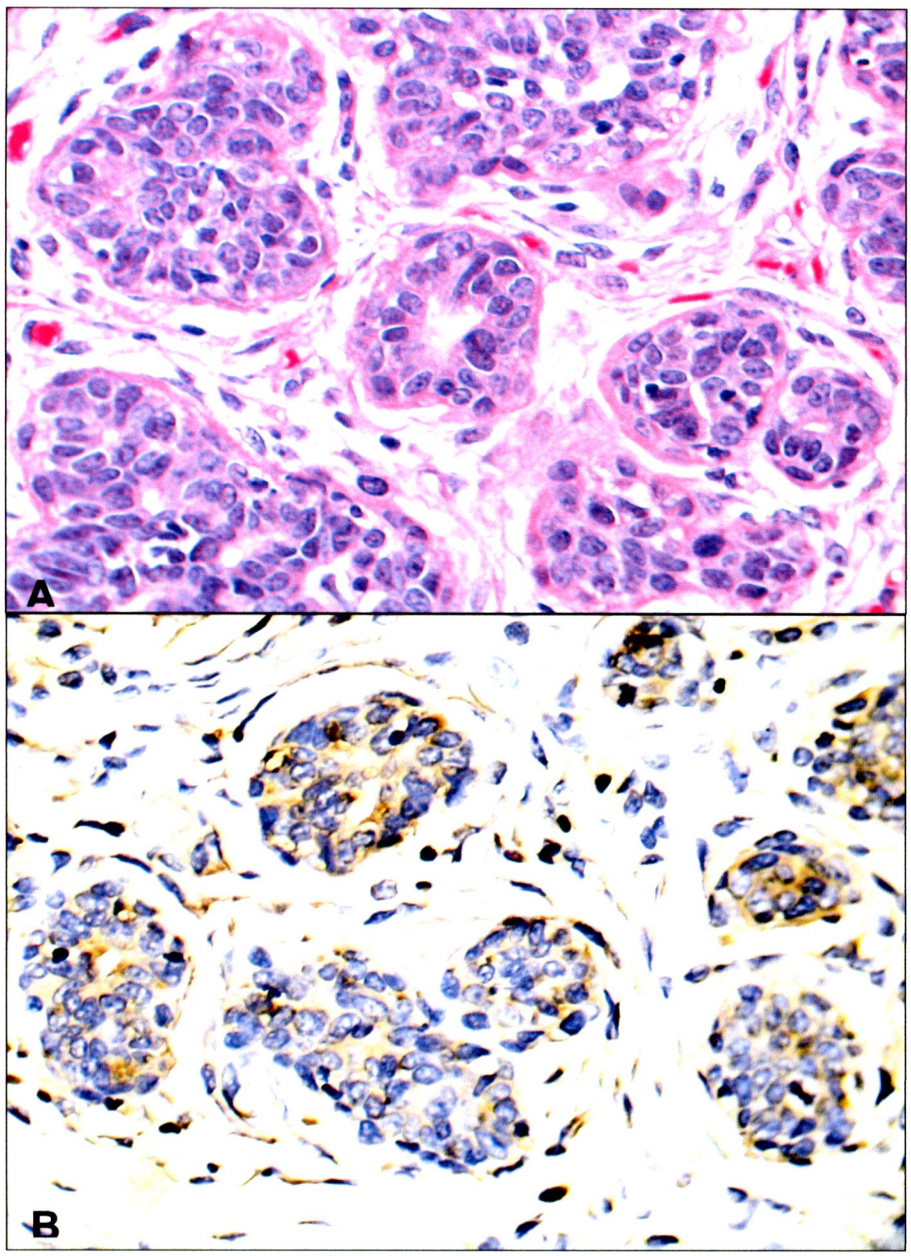

รูปที่ 9 ภาพเปรียบเทียบ การย้อมสี H&E และ Immunohistochemistry ในมะเร็งเต้านมชนิด adenoma

A: Mammary gland adenoma (H&E) (400X)

B: Mammary gland adenoma (Immunoperoxidase straining) (400X)

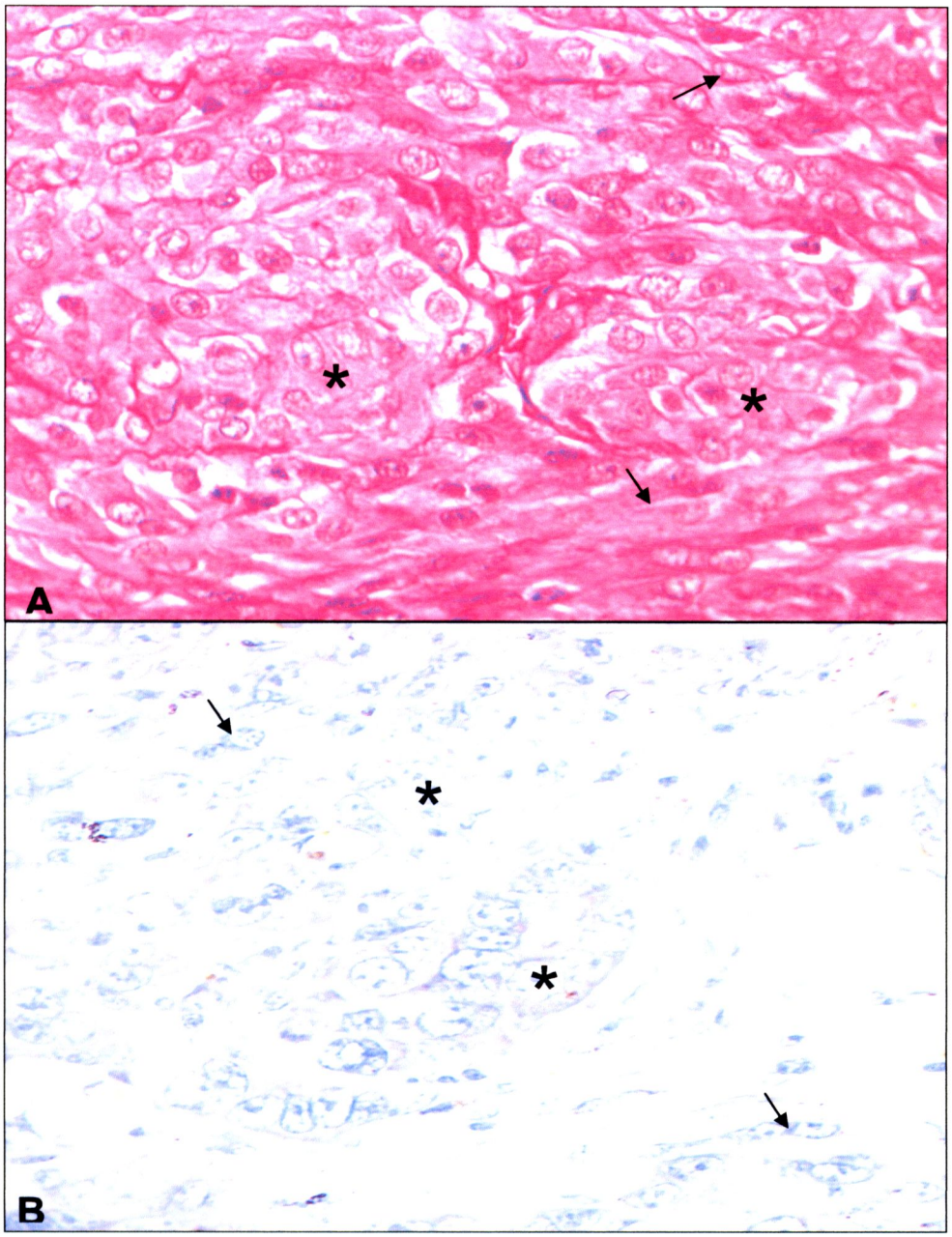

<u>รูปที่ 10</u> ภาพเปรียบเทียบ การย้อมสี H&E และ Immunohistochemistry ในมะเร็งเต้านมชนิด fibroadenoma

A: Mammary gland fibroadenoma (H&E) (400X)

B: Mammary gland fibroadenoma (Immunoperoxidase straining) (400X)

(ลูกศรชี้เซลล์ที่เป็นเซลล์รูปกระสวย, เครื่องหมายดอกจันแสดงส่วนที่เป็นต่อม)

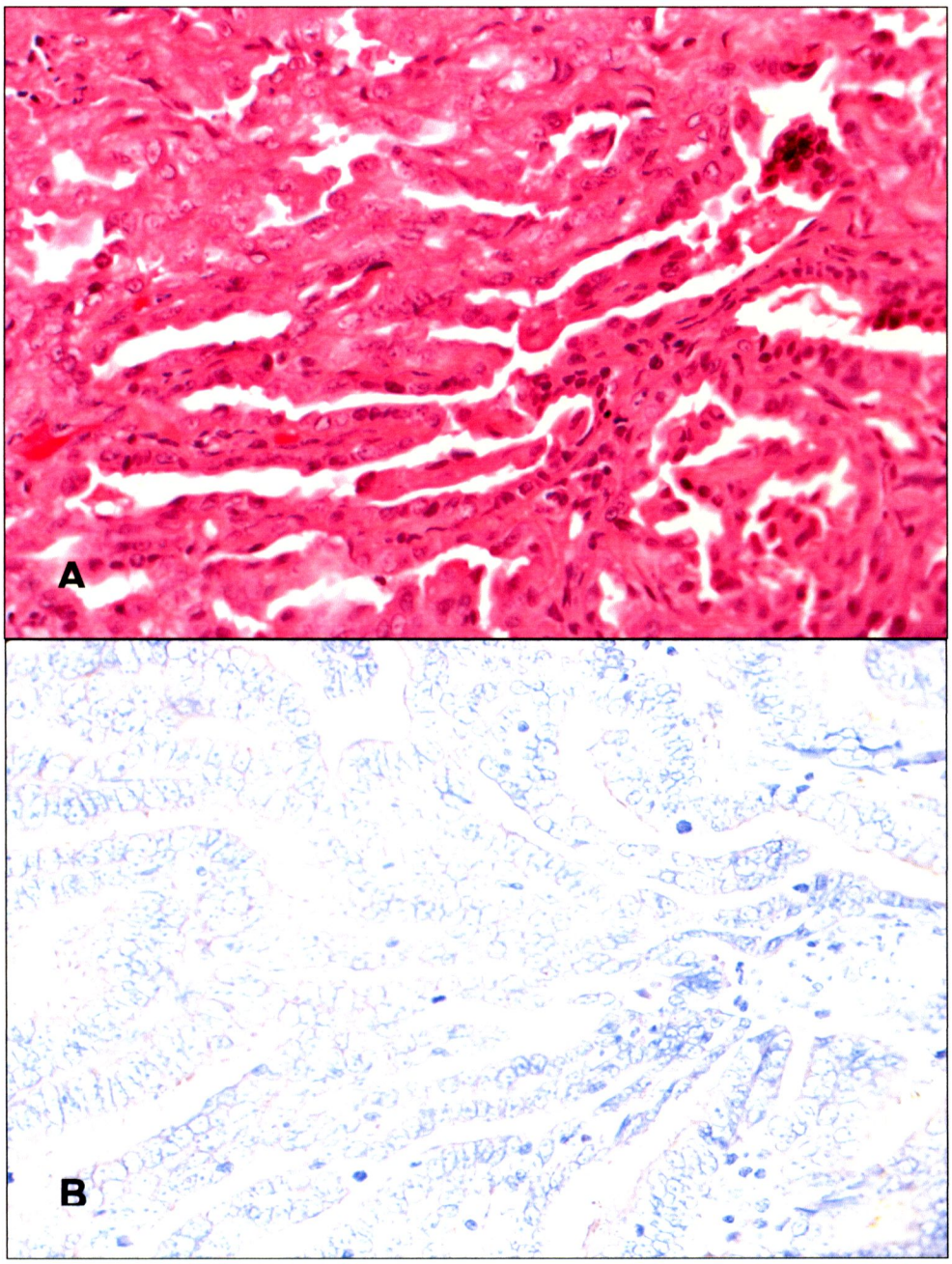

<u>รูปที่ 11</u> ภาพเปรียบเทียบ การย้อมสี H&E และ Immunohistochemistry ในมะเร็งเต้านมชนิด papilla adenocarcinomas

A: Mammary gland papilla adenocarcinomas (H&E) (400X)

B: Mammary gland papilla adenocarcinomas (Immunoperoxidase straining) (400X)

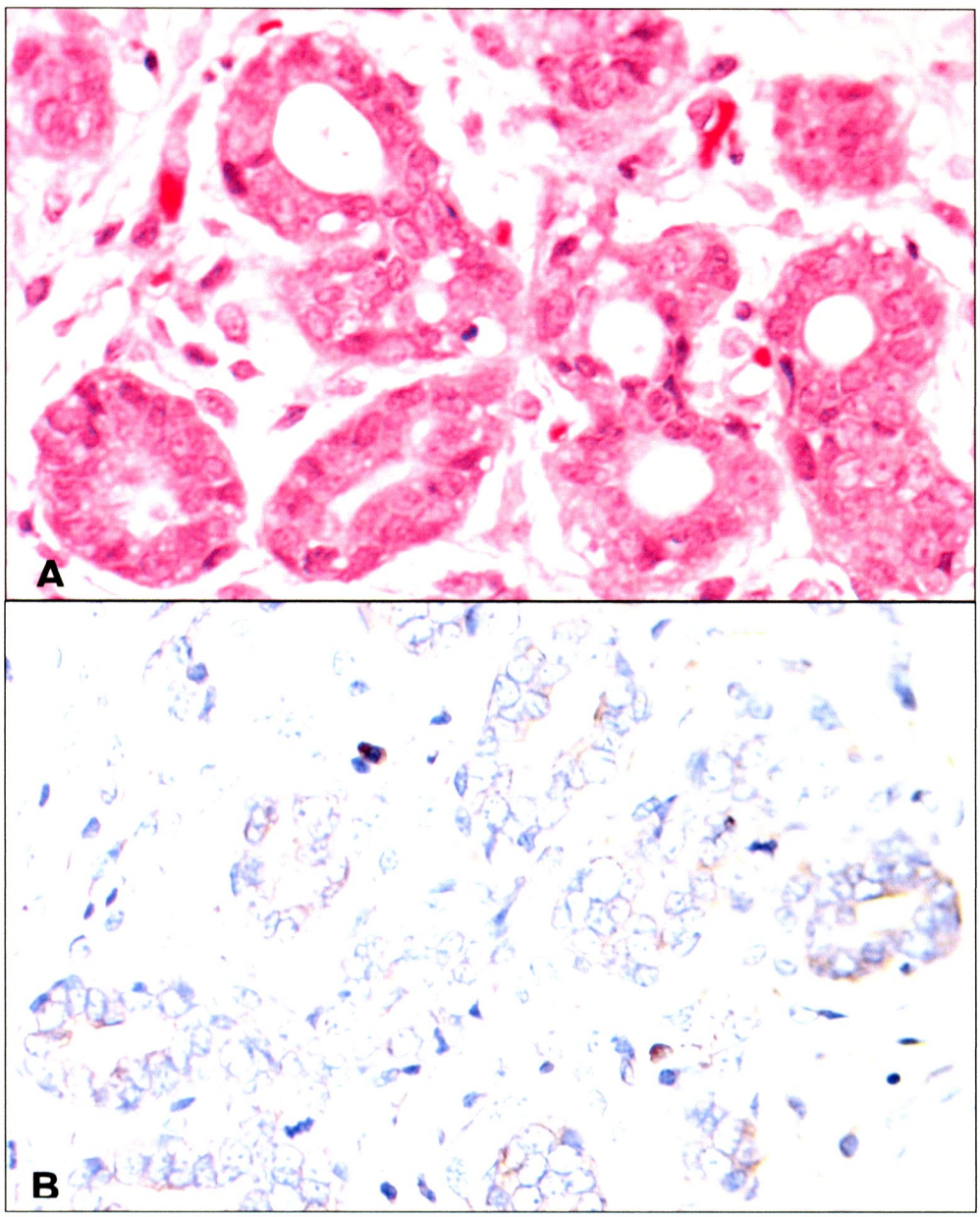

<u>รูปที่ 12</u> ภาพเปรียบเทียบ การย้อมสี H&E และ Immunohistochemistry ในมะเร็งเต้านมชนิด tubular adenocarcinomas

A: Mammary gland tubular adenocarcinomas (H&E) (400X)

B: Mammary gland tubular adenocarcinomas (Immunoperoxidase straining) (400X)

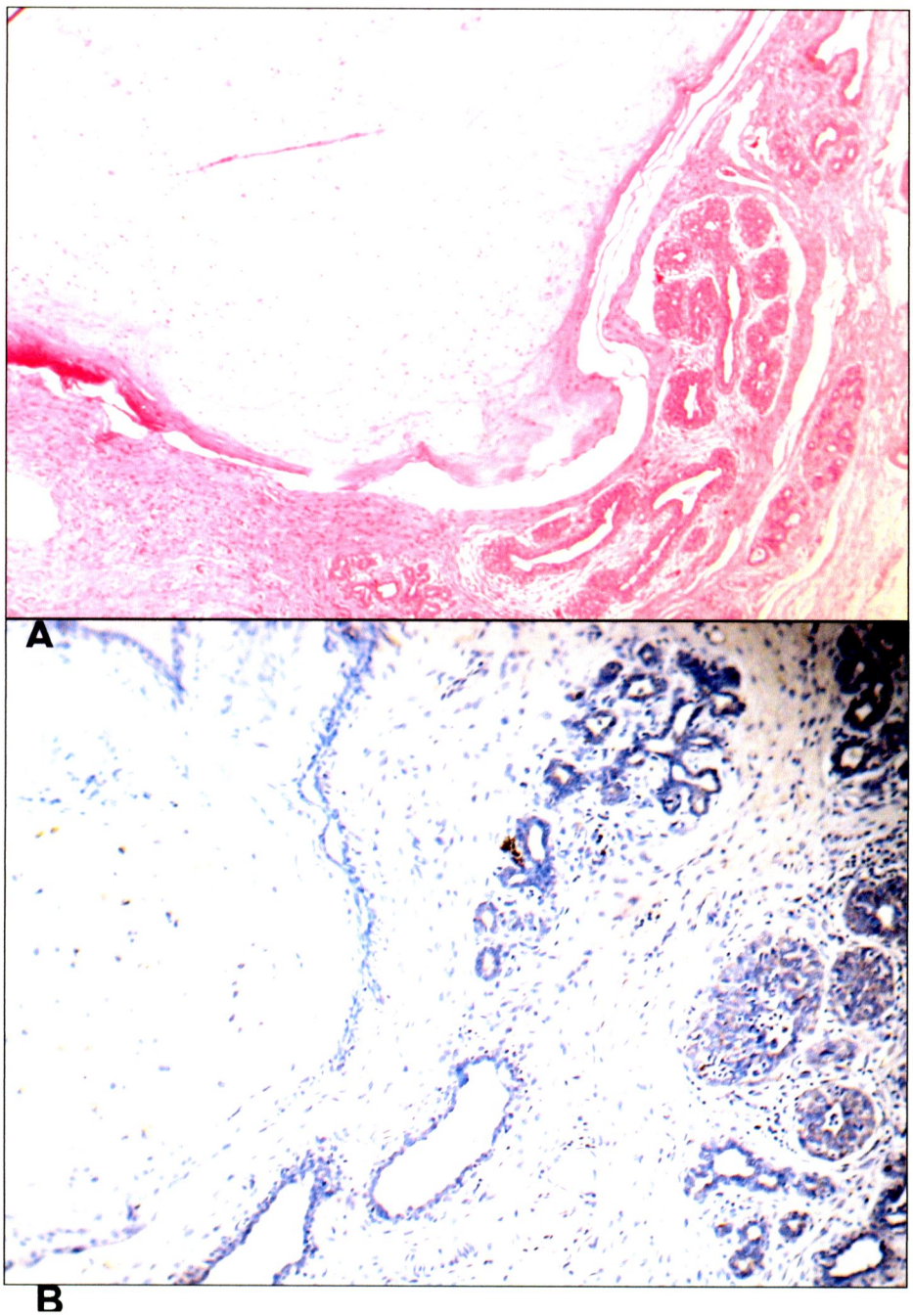

รูปที่ 13 ภาพเปรียบเทียบ การย้อมสี H&E และ Immunohistochemistry ในมะเร็งเต้านมชนิด malignant mixed tumor

A: Malignant mixed mammary gland tumor (H&E) (100X)

B: Malignant mixed mammary gland tumor (Immunoperoxidase straining) (100X)

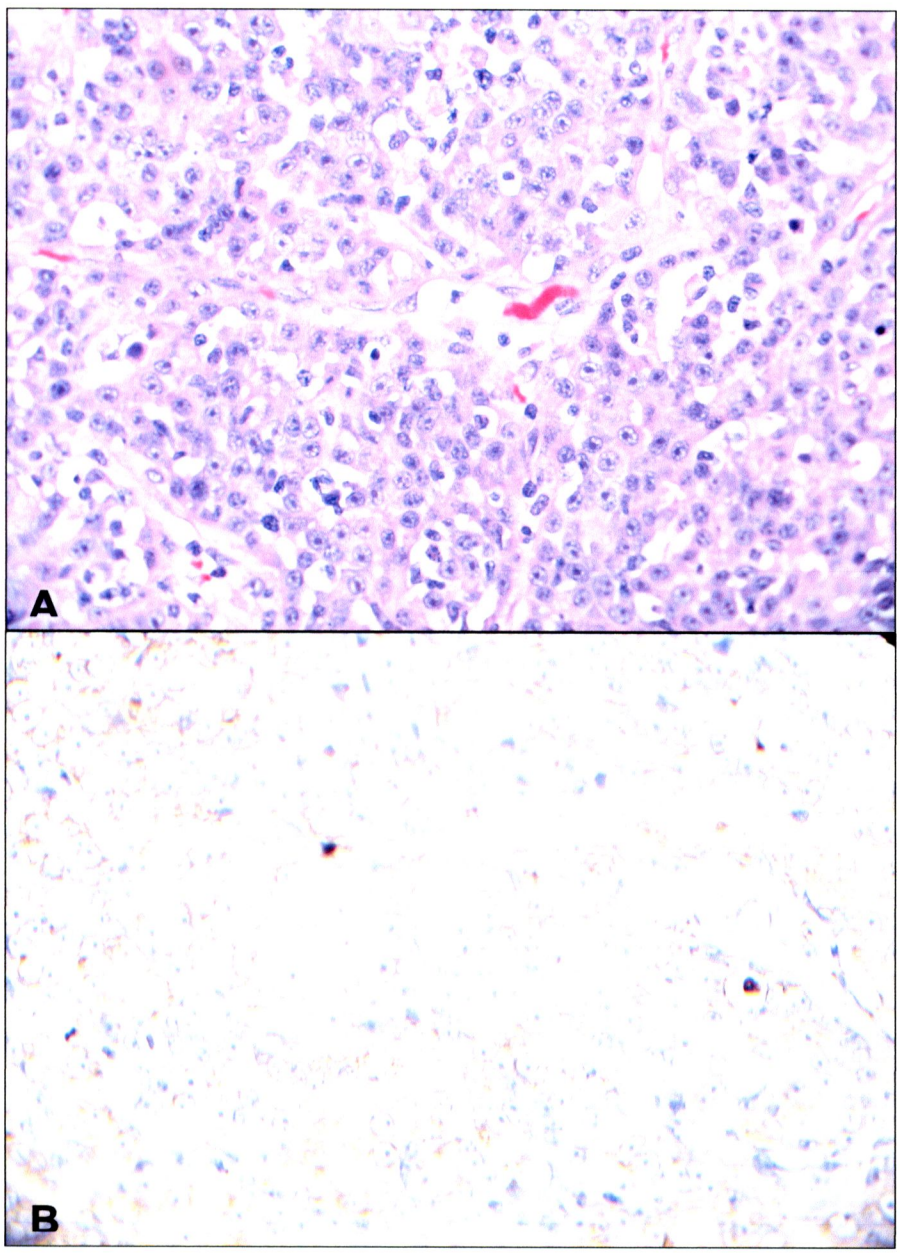

รูปที่ 14 ภาพเปรียบเทียบ การย้อมสี H&E และ Immunochemistry ในมะเร็งเต้านมชนิด Solid adenocarcinomas

A: Mammary gland solid adenocarcinomas (H&E) (400X)

B: Mammary gland solid adenocarcinomas (Immunoperoxidase straining) (400X)

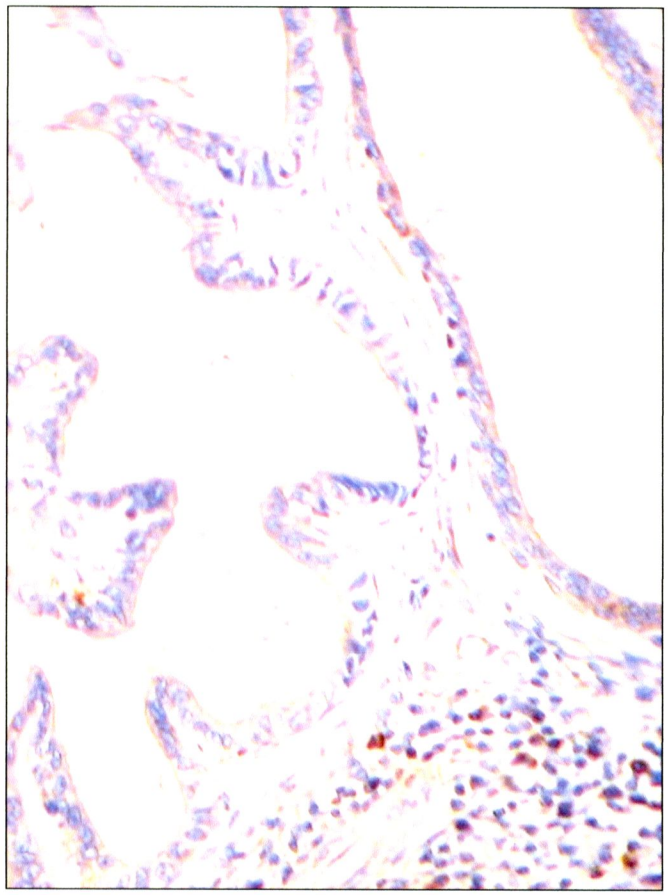

<u>รูปที่ 15</u> Duct papilloma เซลล์มะเร็งมีการแสดงออกของ VEGF-C ในระดับน้อย สังเกตได้จากระดับความเข้มของสีจางซึ่งส่วนใหญ่การติดสีจะแสดงอยู่ในไซโตพลาสซึมเซลล์บุผิวท่อ (400X)

ส่วนมะเร็งเต้านมสุนัขชนิดรุนแรงพบว่ามีการแสดงออกของ VEGF-C ทั้งในระดับมากและน้อย (รูปที่ 16-19) แต่ส่วนใหญ่การแสดงออกของ VEGF-C จะอยู่ในระดับน้อย ซึ่งการติดสีส่วนใหญ่จะพบอยู่ในไซโตพลาสซึม และมีบางเซลล์ที่มีการแสดงออกของ VEGF-C ภายในนิวเคลียส (รูปที่ 20) จำนวนเซลล์มะเร็งเต้านมในสุนัขชนิดรุนแรงที่ตรวจนับ VEGF-C positive cells อยู่ในช่วงตั้งแต่ร้อยละ 64.5 – 81.6 (ตารางที่ 3)

ตารางที่ 3 ร้อยละของ VEGF-C positive cell ในมะเร็งเต้านมสุนัขชนิดรุนแรง

ชนิดของมะเร็งเต้านม	จำนวน	VEGF-C positive cells (ร้อยละ) (mean ± SD)
ชนิดรุนแรง(Malignant)		
Papilla adenocarcinoma	8	70.8 ± 5.1
Tubular adenocarcinoma	2	64.5 ± 5.0
Solid adenocarcinoma	1	81.6 ± 5.1
Malignant mix tumor	10	70.0 ± 6.0

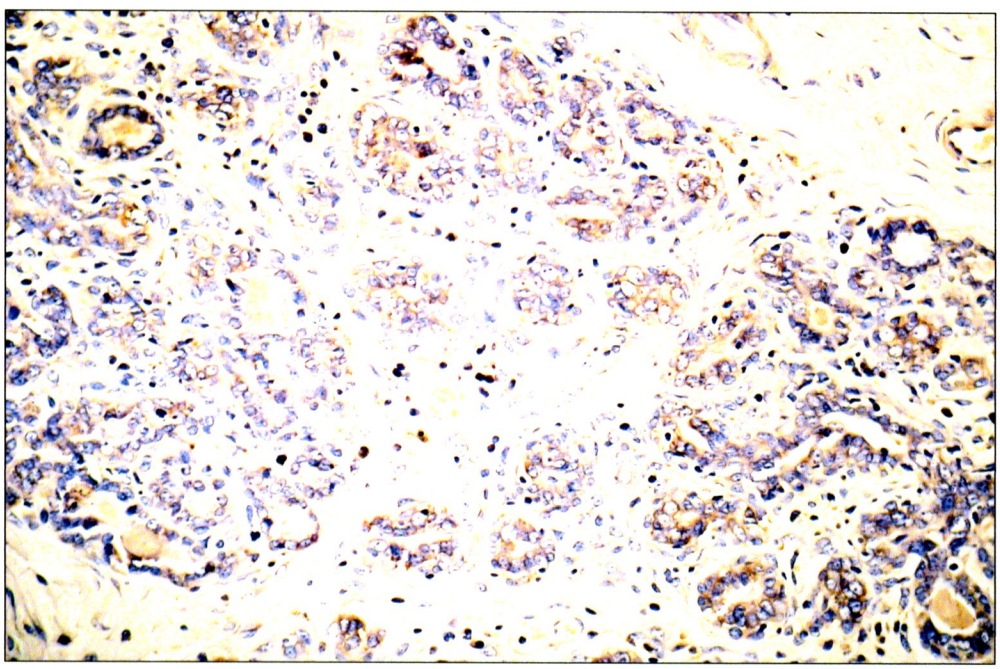

รูปที่ 16 Tubular adenocarcinoma เซลล์มะเร็งมีการแสดงออกของ VEGF-C ในไซโตพลาสซึมทั้งในระดับน้อยและมาก สังเกตได้จากระดับความเข้มของสีที่แตกต่างกัน (100X)

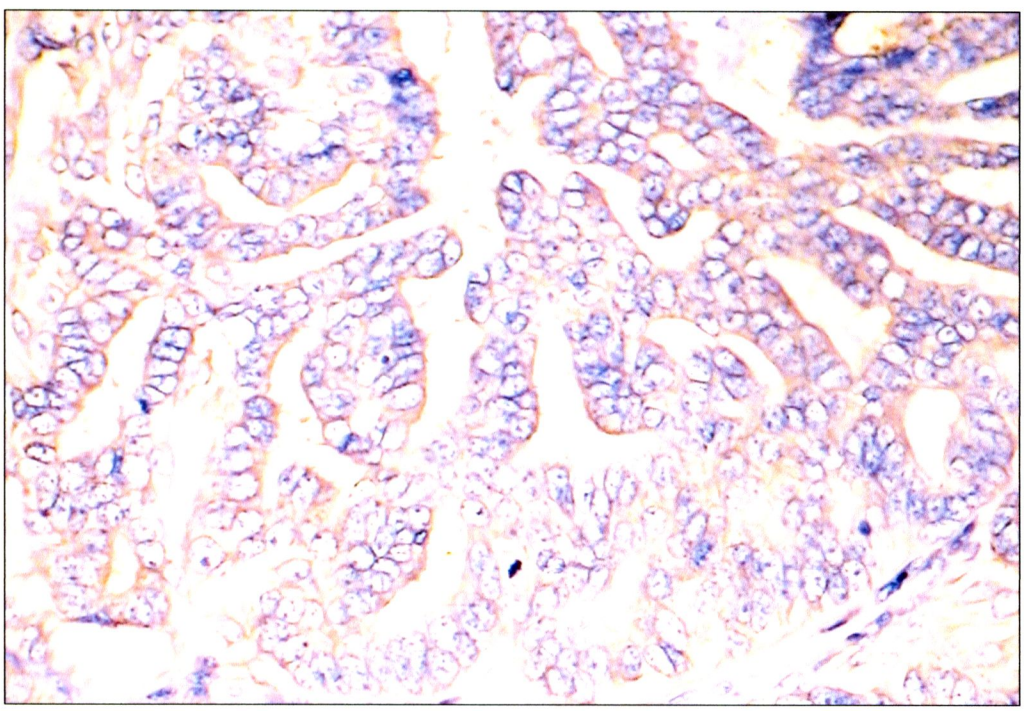

รูปที่ 17 Papilla adenocarcinoma เซลล์มะเร็งมีการแสดงออกของ VEGF-C ในระดับน้อย สังเกตได้จากระดับความเข้มของสีซึ่งส่วนใหญ่การติดสีจะแสดงอยู่ในไซโตพลาสซึม (400X)

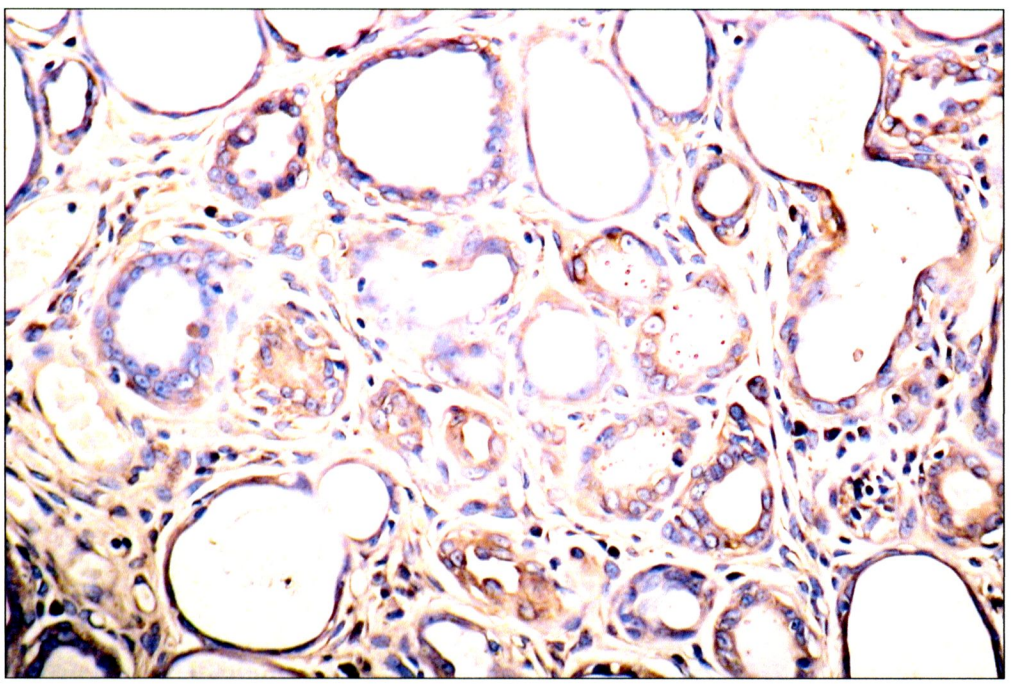

รูปที่ 18 Tubular adenocarcinoma เซลล์มะเร็งมีการแสดงออกของ VEGF-C ในระดับมากน้อยแตกต่างกัน สังเกตได้จากระดับความเข้มของสีซึ่งส่วนใหญ่การติดสีจะแสดงอยู่ในไซโตพลาสซึมและมีการแสดงออกของ VEGF-C ทั้งไรโตพลาสซึมของเซลล์บุต่อมและเซลล์เยื่อบุผิวท่อ (400X)

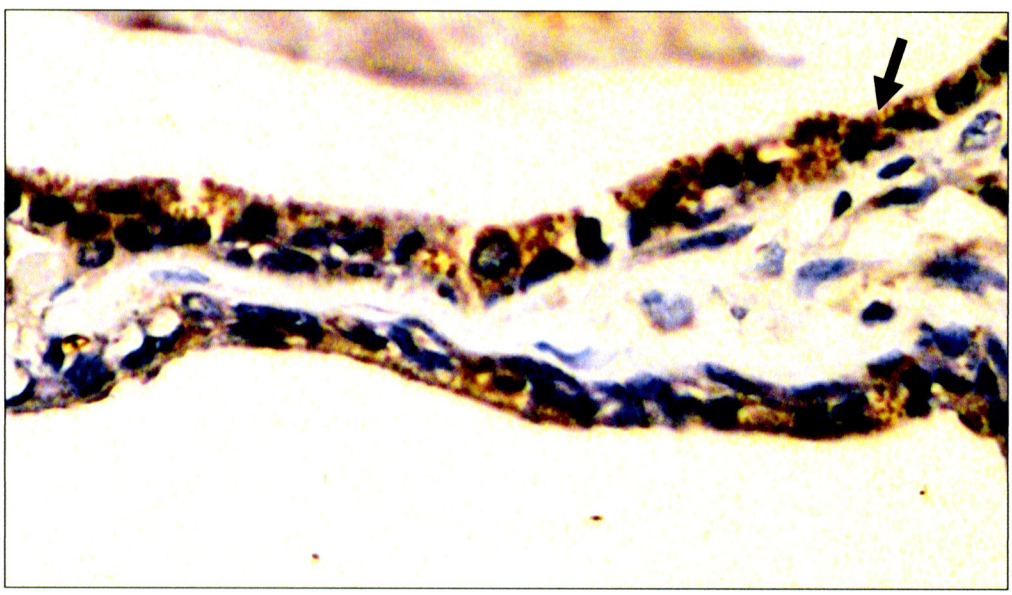

<u>รูปที่ 19</u> Tubular adenocarcinoma เซลล์มะเร็งมีการแสดงออกของ VEGF-C ในระดับมาก สังเกตได้จากระดับความเข้มของตะกอนสีน้ำตาลเข้มซึ่งปรากฏอยู่ในไซโตพลาสซึม (ลูกศร) (1000X)

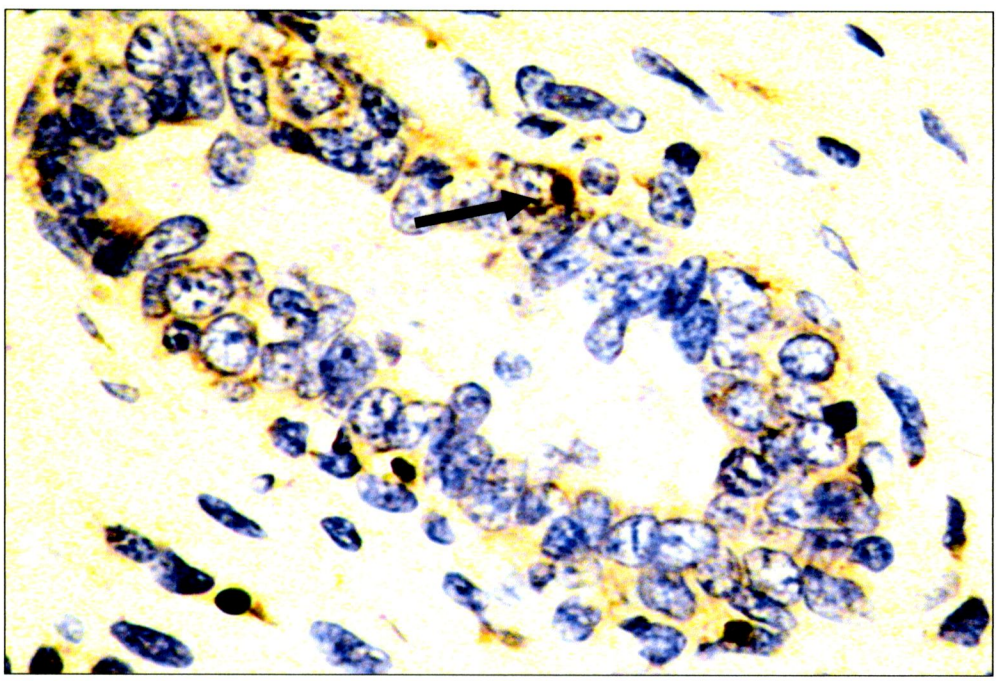

<u>รูปที่ 20</u> Tubular adenocarcinoma เซลล์มะเร็งมีการแสดงออกของ VEGF-C ในระดับน้อย สังเกตได้จากระดับความเข้มของสีซึ่งส่วนใหญ่การติดสีจะแสดงอยู่ในไซโตพลาสซึม และมีการแสดงออกของ VEGF-C ภายในนิวเคลียสด้วยเช่นกัน จะสังเกตเห็นตะกอนสีน้ำตาลปรากฏอยู่ภายในนิวเคลียสและนิวคลีโอลัส (ลูกศร) (1000X)

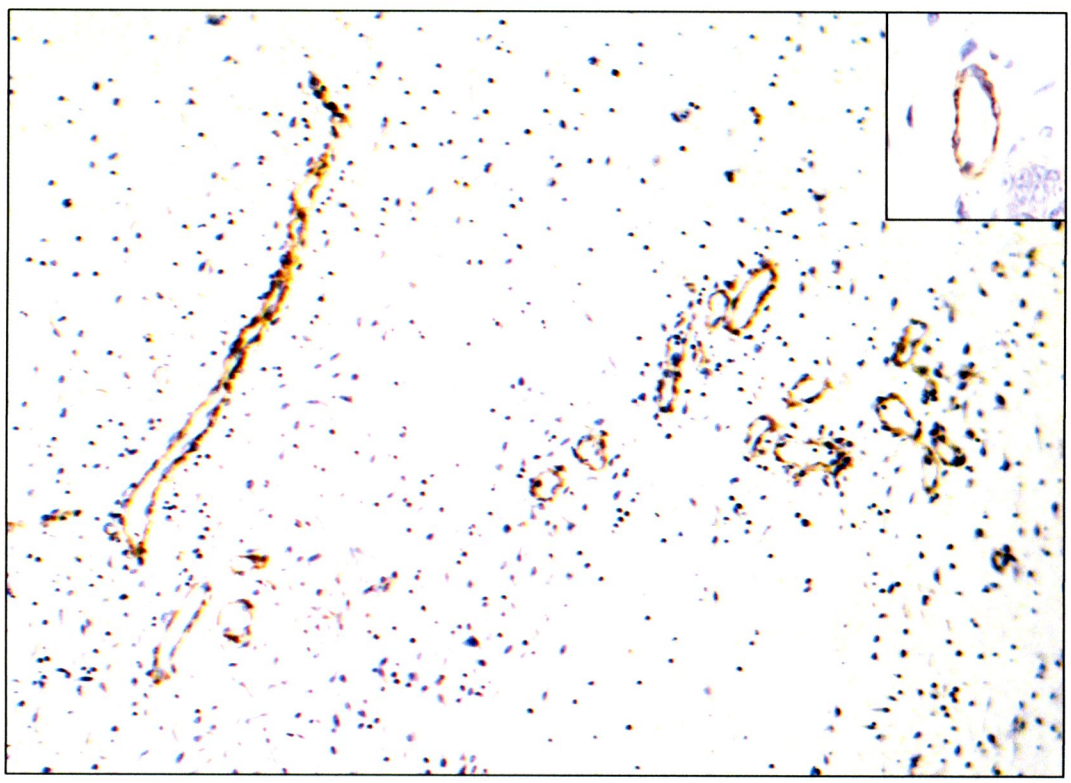

<u>รูปที่ 21</u> แสดงลักษณะของหลอดน้ำเหลืองที่ให้ผลย้อม Flt-4 positive โดยวิธี immunoperoxdase ในเนื้องอกเต้านมชนิด fibroadenoma โดยดูการเกิดเม็ดสีน้ำตาลที่ปรากฏขึ้นภายในเซลล์บุผิวท่อน้ำเหลือง (100x) รูปเล็กมุมบนขวาแสดงหลอดน้ำเหลืองที่ให้ผลย้อม Flt-4 positive (400x)

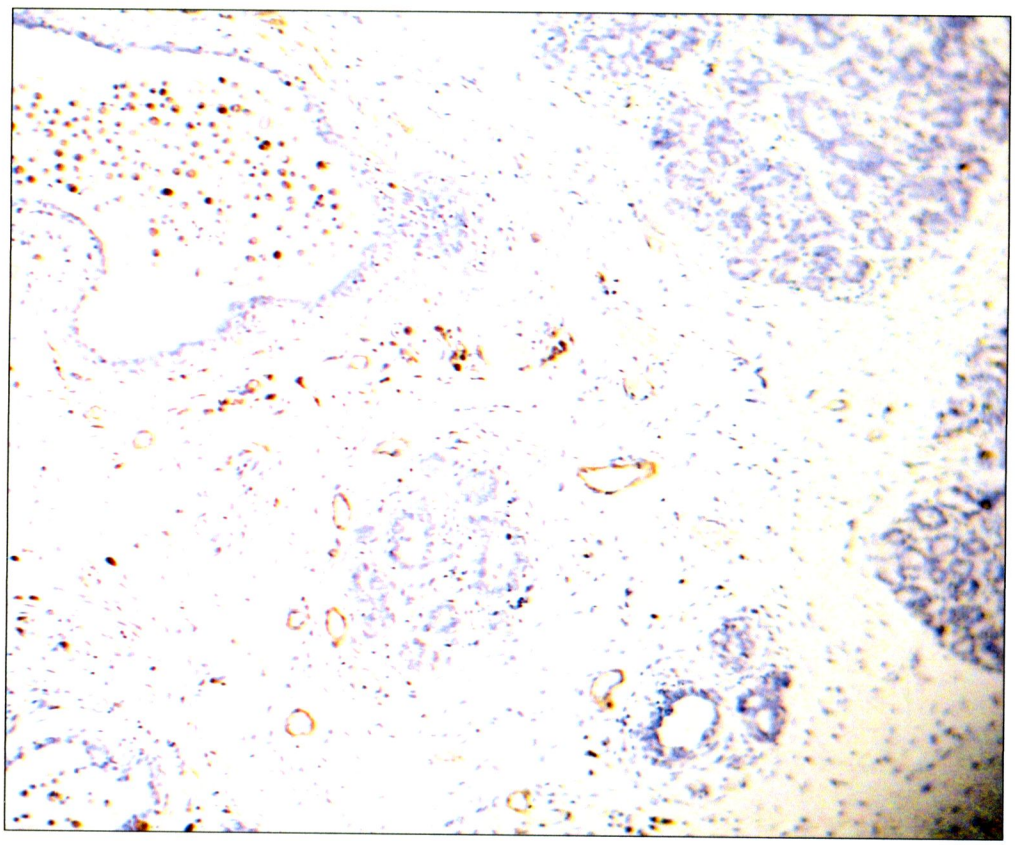

รูปที่ 22 แสดงลักษณะของหลอดน้ำเหลืองที่ให้ผลย้อม Flt-4 positive โดยวิธี Immunoperoxidase ในเนื้องอกเต้านมชนิด tubular adenocarcinoma โดยดูการเกิดเม็ดสีน้ำตาลที่ปรากฏขึ้นภายในเซลล์บุผิวท่อน้ำเหลือง (100x)

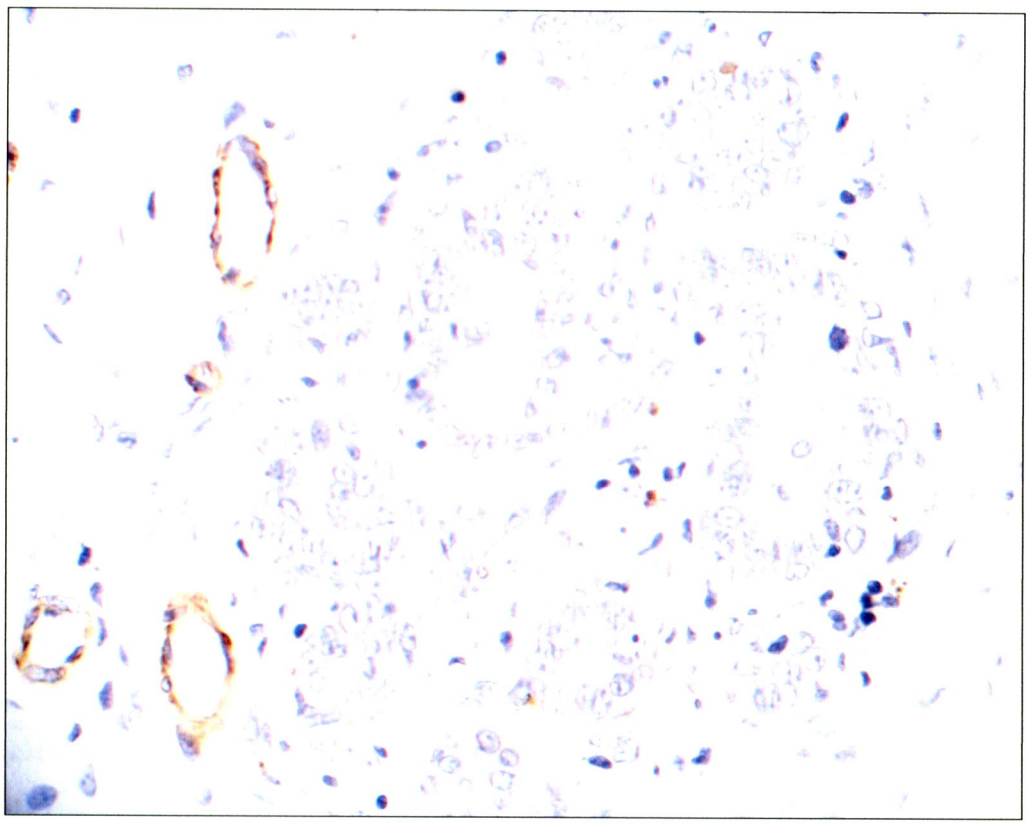

รูปที่ 23 แสดงลักษณะของหลอดน้ำเหลืองที่ให้ผลย้อม Flt-4 positive โดยวิธี Immunoperoxidase ในเนื้องอกเต้านมชนิด tubular adenocarcinoma โดยดูการเกิดเม็ดสีน้ำตาลที่ปรากฏขึ้นภายในเซลล์บุผิวท่อน้ำเหลือง (400x)

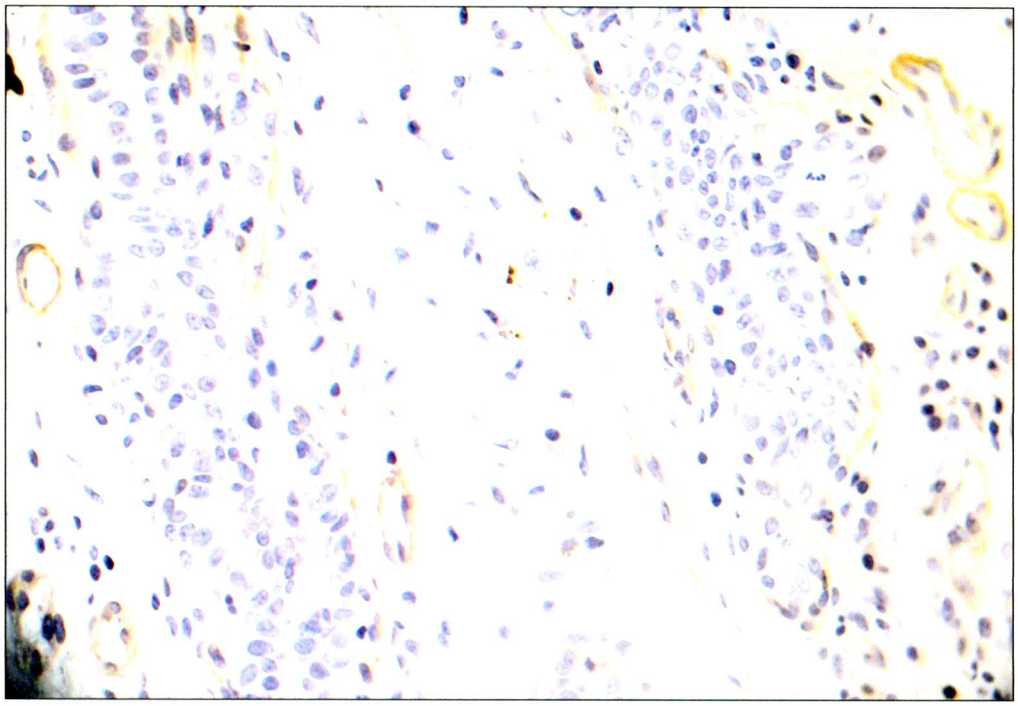

<u>รูปที่ 24</u> แสดงลักษณะของหลอดน้ำเหลืองที่ให้ผลย้อม Flt-4 positive โดยวิธี Immunoperoxidase ในเนื้องอกเต้านมชนิด papilla adenocarcinoma โดยดูการเกิดเม็ดสีน้ำตาลที่ปรากฏขึ้นภายในเซลล์บุผิวท่อน้ำเหลือง (400x)

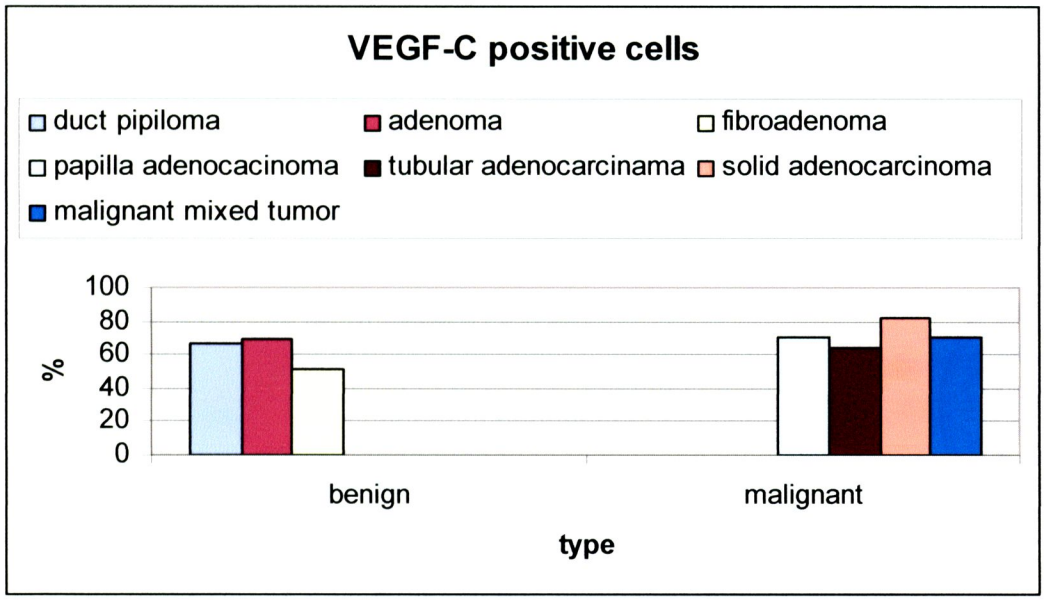

แผนภาพที่ 1 เปรียบเทียบจำนวน VEGF-C positive cells ในมะเร็งแต่ละชนิด

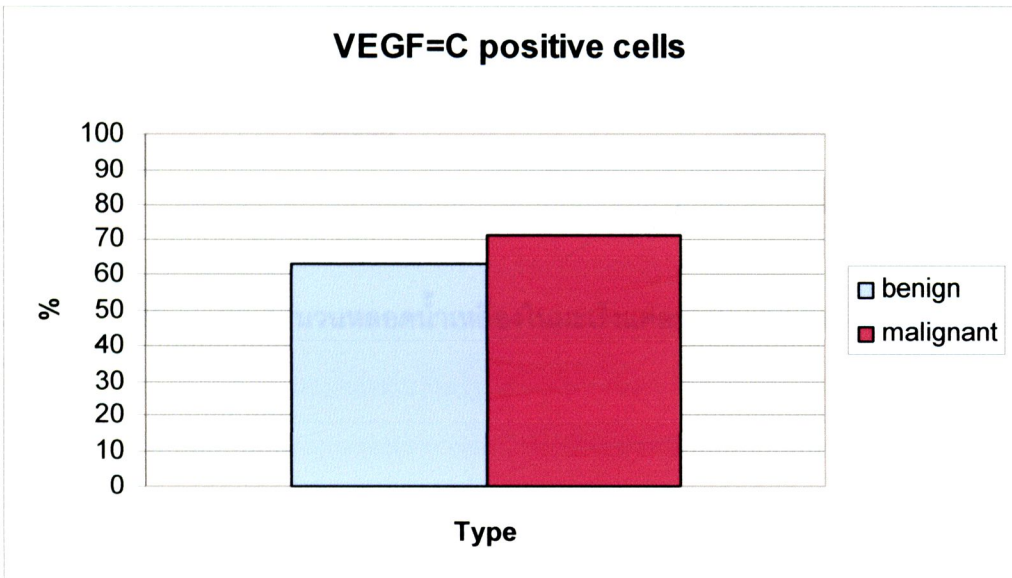

แผนภาพที่ 2 เปรียบเทียบจำนวน VEGF-C positive cells ในมะเร็งเต้านมชนิดรุนแรงและไม่รุนแรง

จากผลการทดลองโดยการย้อม Immunohistochemmistry เพื่อดูการแสดงออกของ Flt-4 ในมะเร็งเต้านมของสุนัข แสดงให้เห็นว่าในเซลล์มะเร็งเต้านมของสุนัขมีการสร้างหลอดน้ำเหลืองขึ้นในปริมาณที่แตกต่างกัน (ตารางที่ 4,5 แผนภาพที่ 3) โดยมีจำนวนร้อยละอยู่ระหว่าง 29.7-59.0 โดยจะพบว่ามะเร็งเต้านมชนิดที่รุนแรงจะมีการเกิดหลอดน้ำเหลืองมากกว่าชนิดที่ไม่รุนแรง (ตาราง4, แผนภาพที่ 4) อย่างไม่มีนัยสำคัญทางสถิติ *($p > 0.05$)*

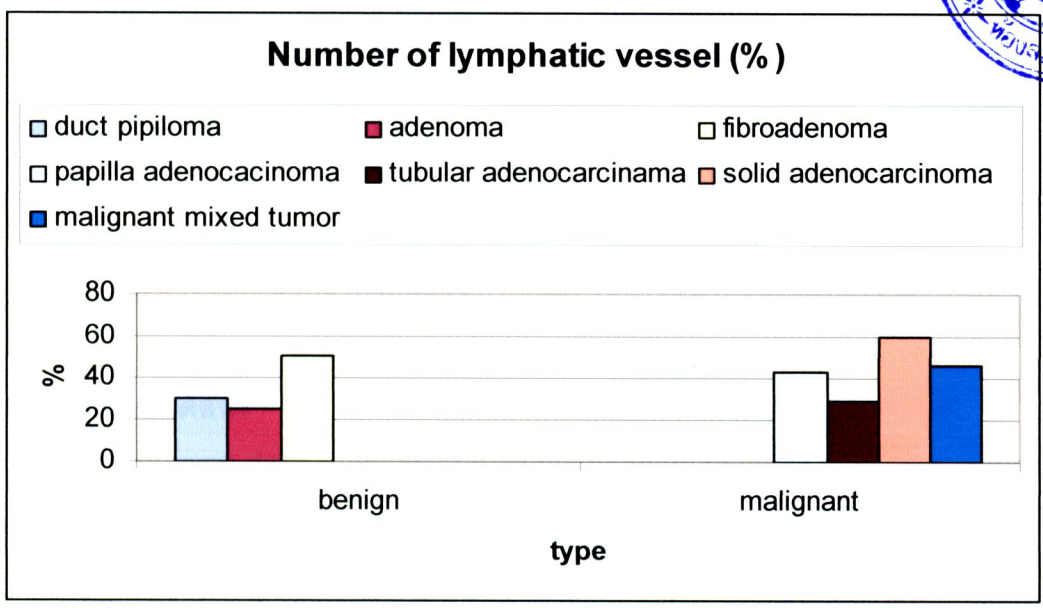

แผนภาพที่ 3 เปรียบเทียบจำนวนหลอดน้ำเหลืองในมะเร็งแต่ละชนิดของมะเร็งเต้านมชนิดรุนแรงและไม่รุนแรง

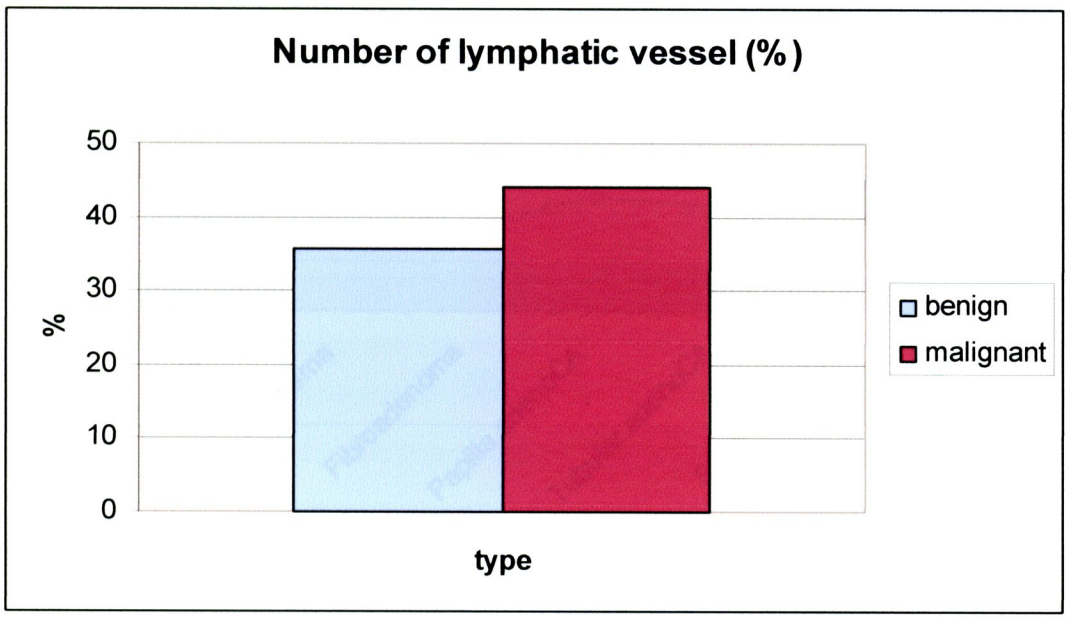

แผนภาพที่ 4 เปรียบเทียบจำนวนหลอดน้ำเหลืองในมะเร็งเต้านมชนิดรุนแรงและไม่รุนแรง

วิเคราะห์ผลการทดลอง

จากการทดลองพบว่าทุกตัวอย่างชิ้นเนื้อให้ผลบวกต่อการแสดงออกของ VEGF-C แต่มีระดับการแสดงออกที่แตกต่างกันโดยอนุมานจากระดับความเข้มของตะกอนสีที่เกิดขึ้น จากการย้อม immunohistochemistry พบว่า ส่วนใหญ่เซลล์มะเร็งเต้านมจะมีระดับการแสดงออกของ VEGF-C อยู่ในระดับน้อย มีบางชิ้นเนื้อเท่านั้นที่ให้ผลการแสดงออกอยู่ในระดับมาก ซึ่งสามารถพบการแสดงออกของ VEGF-C ได้ทั้งในเซลล์บุผิวของต่อมและเซลล์บุผิวของท่อ นอกจากนี้จะพบว่าการแสดงออกของ VEGF-C ส่วนใหญ่จะพบภายในไซโตพลาสซึมมากกว่าในนิวเคลียส

ส่วนทำการย้อมสี immunohistochemistry ที่ให้ผลบวกต่อ Flt - 4 เพื่อนับจำนวนหลอดน้ำเหลืองในมะเร็งเต้านม โดยดูการเกิดเม็ดสีน้ำตาลที่ปรากฏขึ้นภายในเซลล์ในมะเร็งเต้านมสุนัขทั้งชนิดที่ไม่รุนแรงและชนิดที่รุนแรงพบว่ามีหลอดน้ำเหลืองเกิดขึ้นมากน้อยแตกต่างกันไป โดยพบว่ามะเร็งเต้านมชนิดรุนแรงมีปริมาณหลอดน้ำเหลืองมากกว่ามะเร็งเต้านมชนิดไม่รุนแรง

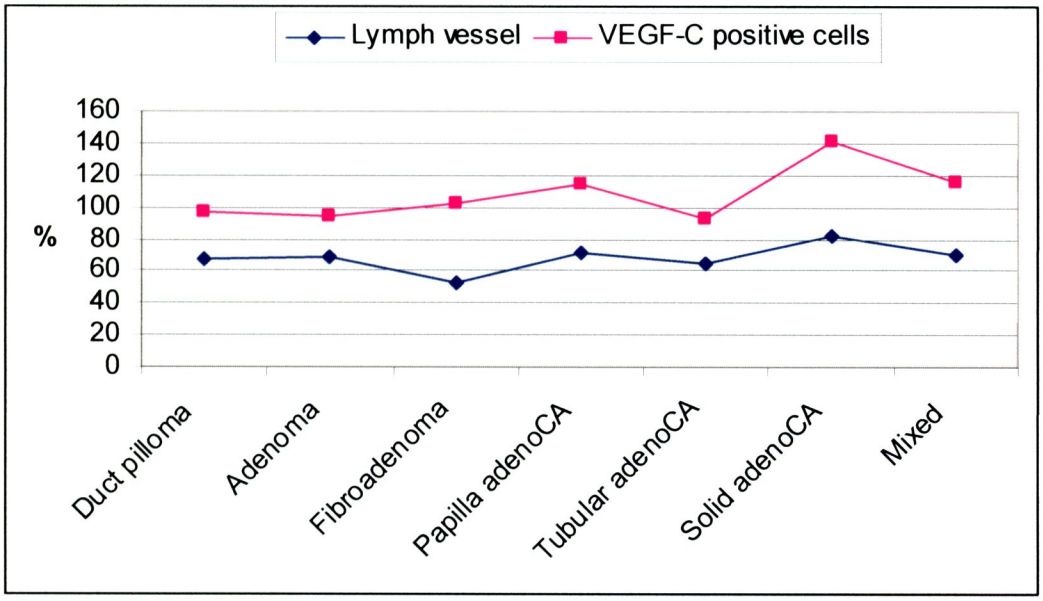

แผนภาพที่ 5 การแสดงออกของ VEGF-C และปริมาณหลอดน้ำเหลืองที่พบในมะเร็งแต่ละชนิด

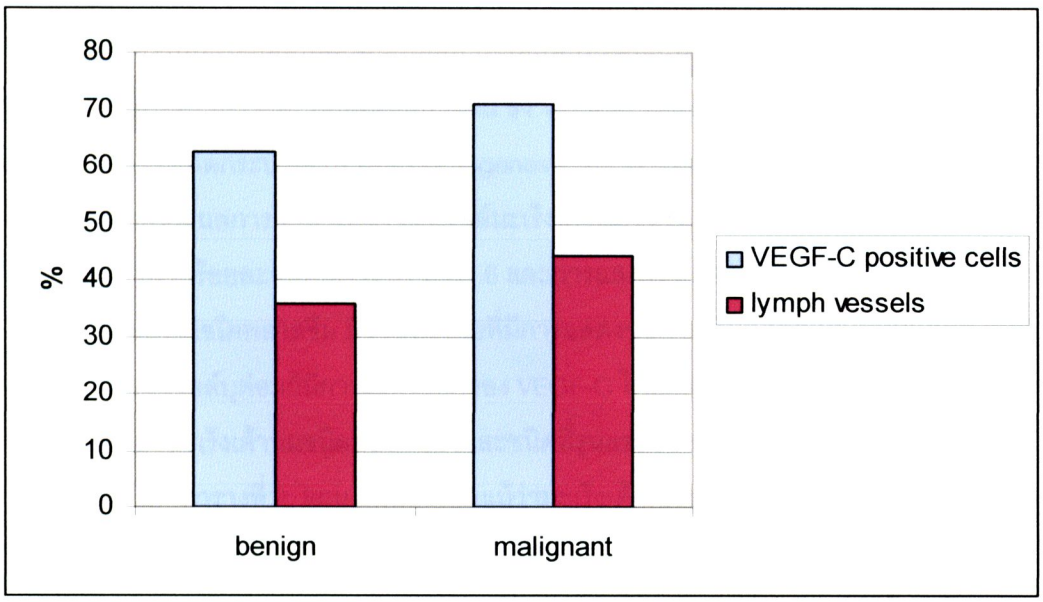

แผนภาพที่ 6 การแสดงออกของ VEGF-C และปริมาณหลอดน้ำเหลืองที่พบในมะเร็งชนิดรุนแรงและไม่รุนแรง

วิจารณ์ผลการทดลอง

จากการศึกษาการเกิด lymphangiogenesis ในมะเร็งของคนพบว่า การเกิด lymphangiogenesis นั้นจำเป็นต้องอาศัย growth factor หลายชนิดเช่น vascular endothelial growth factor C (VEGF-C) และ vascular endothelial growth factor D (VEGF-D) ในการกระตุ้นให้มีการสร้างหลอดน้ำเหลืองขึ้นมาใหม่ภายในก้อนเนื้องอก และยังพบอีกว่าในมะเร็งของคนหลายชนิดเช่น มะเร็งเต้านม มะเร็งต่อมลูกหมาก มะเร็งที่ไส้ตรง มะเร็งกระเพาะอาหาร ที่มีการ metastasis ไปยังต่อมน้ำเหลือง จะมีการแสดงออกของ VEGF–C มากกว่าปกติ จึงทำให้มีสมมติฐานว่าการพบ การแสดงออกของ VEGF-C ปริมาณมากในก้อนมะเร็งจะกระตุ้นให้เกิด lymphangiogenesis และทำให้มีการ metastasis ไปยังต่อมน้ำเหลืองได้ง่ายและเร็วมากขึ้น

การแพร่กระจายของเซลล์มะเร็งผ่านทางหลอดน้ำเหลือง (Lymphatic metastasis) เป็นเหตุการณ์ที่พบได้บ่อยมากในผู้ป่วยมะเร็งเต้านม และถือเป็นสาเหตุที่ทำให้ผู้ป่วยเสียชีวิตจากมะเร็งได้เร็วมากขึ้นสาเหตุหนึ่ง แม้ว่ากลไกการเกิด lymphatic metastasis ยังไม่เป็นที่แน่ชัด แต่จากการศึกษาพบว่า การเกิด lymphatic metastasis มักมีความเกี่ยวข้องกับการเกิด lymphangiogenesis

เนื่องจากการย้อม Immunohistochemistry เพื่อดูการแสดงออกของ VEGF-C ในมะเร็งเต้านมของสุนัขยังไม่มีงานวิจัยใดศึกษามาก่อน การศึกษาในครั้งนี้ทำพบว่าเซลล์มะเร็งเต้านมในสุนัขมีการแสดงออกของ VEGF-C เช่นเดียวกับในคน ซึ่ง VEGF-C ถือเป็น lymphangiogenic factor ที่กระตุ้นให้มะเร็งเกิดกระบวนการ lymphagiogenesis และทำให้เกิดการ metastasis ผ่านทางหลอดน้ำเหลืองมากขึ้น ผลการศึกษาบ่งชี้ว่าในเซลล์มะเร็งเต้านมของสุนัขมีการแสดงออกของ VEGF-C จริง โดยมีจำนวนร้อยละอยู่ระหว่าง 51.8-81.6 และการแสดงออกของ VEGF-C ในเซลล์มะเร็งส่วนใหญ่จะพบอยู่ในไซโตพลาสซึม มีจำนวนน้อยที่มีการแสดงออกในนิวเคลียส นอกจากนี้ยังพบว่าทั้งเซลล์บุท่อและเซลล์บุต่อมก็มีการแสดงออกของ VEGF-C ได้ทั้งสองเซลล์ จากการศึกษาจะเห็นว่าในแต่ละชนิดของมะเร็งเต้านมชนิดที่ไม่รุนแรงและชนิดที่รุนแรงมีการแสดงออกของ VEGF-C ที่แตกต่างกันไป (ตารางที่ 2, แผนภาพที่ 1) ถึงแม้ว่ามะเร็งเต้านมชนิดไม่รุนแรงจะมีการแสดงออกของ VEGF-C น้อยกว่ามะเร็งเต้านมชนิดรุนแรง (ตารางที่ 3, แผนภาพที่ 2) อย่างไม่มีนัยสำคัญทางสถิติ *($p > 0.05$)* นอกจากนี้ การแสดงออกของ Flt-4 ในมะเร็งเต้านมของสุนัข แสดงให้เห็นว่าในเซลล์มะเร็งเต้านมของสุนัขมีการสร้างหลอดน้ำเหลืองขึ้นในปริมาณที่แตกต่างกัน (ตารางที่ 4,5

แผนภาพที่ 3) โดยมีจำนวนร้อยละอยู่ระหว่าง 29.7-59.0 โดยจะพบว่ามะเร็งเต้านมชนิดที่รุนแรงจะมีการเกิดหลอดน้ำเหลืองมากกว่าชนิดที่ไม่รุนแรง (ตารางที่ 4, แผนภาพที่ 4) แต่ก็ไม่มีความแตกต่างกันอย่างมีนัยสำคัญทางสถิติ *($p > 0.05$)*

อย่างไรก็ดี เมื่อนำข้อมูลการแสดงออกของ VEGF-C ในเซลล์มะเร็งมาหาความสัมพนธ์กับปริมาณหลอดน้ำเหลืองที่พบในก้อนมะเร็ง พบว่ามีความสัมพันธ์อย่างมีนัยสำคัญทางสถิติ ($r=0.981$) ซึ่งสอดคล้องกับการวิจัยในการศึกษามะเร็งชนิดต่างๆในมนุษย์เช่น breast, lung, prostate, gastric และ colorectal carcinoma ซึ่งพบว่าการเกิด over expression ของ VEGF–C มีความสัมพันธ์ต่อการเกิด lymphatic metastasis ทำให้เพิ่มความมั่นใจว่า VEGF-C มีผลต่อปริมาณหลอดน้ำเหลืองที่มากขึ้นในมะเร็งของสุนัขเช่นเดียวกับในมนุษย์

เมื่อนำผลของงานวิจัยในครั้งนี้รวมกับผลการทดลองที่ผ่านมาในมนุษย์สนับสนุนให้เชื่อได้ว่าการกระตุ้นให้มีการ up regulation ของ VEGF-C จะส่งผลให้เกิด lymphangiogenesis ในก้อนมะเร็งขึ้นมาได้ ปัจจุบันในทางสัตวแพทยศาสตร์ ยังไม่มีการศึกษาถึงการเกิดการแสดงออกของ VEGF-C ที่มากขึ้นและทำให้เกิด lymphangiogenesis ในก้อนมะเร็งเต้านมของสุนัข ดังนั้นการศึกษาเพื่อหาสารยับยั้ง (inhibitor) ไม่ให้เกิดการแสดงออกหรือสารที่ป้องกันการจับตัวกันของ protein เหล่านี้ จะยับยั้งไม่ให้เกิด lymphangiogenesis และลดอุบัติการณ์ของการเกิด metastasis ของเซลล์มะเร็งไปยังต่อมน้ำเหลืองและอวัยวะอื่นๆให้น้อยลง ซึ่งจะส่งผลให้การรักษาด้วยการผ่าตัดหรือ เคมีบำบัด ได้ผลมากยิ่งขึ้น นอกจากนี้ยังช่วยลดความรุนแรงและการดำเนินไปของโรคให้น้อยลง ผลการทดลองในครั้งนี้ยังสามารถใช้เป็นองค์ความรู้ใหม่ทางสัตวแพทย์เพื่อใช้เป็นแนวทางในการศึกษาในระดับที่ลึกลงไปในด้านของ molecular เพื่อใช้เป็นแนวทางในการพัฒนาการรักษาโรคต่อไป

ลงนาม .....

(หัวหน้าโครงการวิจัยผู้รับทุน)

ลงนาม .....

(นักวิจัยที่ปรึกษา)

สัญญาเลขที่ MRG5180082

โครงการ: ชื่อโครงการ การศึกษาความสัมพันธ์ของ vascular endothelial growth factor C (VEGF-C) และ tyrosine kinase receptor Flt-4 (Flt-4) ต่อการเกิดขึ้นใหม่ของหลอดน้ำเหลืองภายในมะเร็งเต้านมของสุนัข

แบบฟอร์มรายงานความก้าวหน้าของโครงการในรอบ 1 ปีของนักวิจัยที่ปรึกษา

ชื่อโครงการ

(ภาษาไทย) การศึกษาความสัมพันธ์ของ vascular endothelial growth factor C (VEGF-C) และ tyrosine kinase receptor Flt-4 (Flt-4) ต่อการเกิดขึ้นใหม่ของหลอดน้ำเหลืองภายในมะเร็งเต้านมของสุนัข

(ภาษาอังกฤษ) The study of vascular endothelial growth factor C (VEGF-C) and tyrosine kinase receptor Flt-4 (Flt-4) in lymphangiogenesis and intralymphatic tumor growth of canine mammary gland tumor

ชื่อนักวิจัยที่ปรึกษา รศ. สพ.ญ. ดร. เยาวพา มณีรัตน์

ชื่อหัวหน้าโครงการวิจัยผู้รับทุน อ.น.สพ. ดร.ปริญ สุวรรณประภา

รายงานในช่วงตั้งแต่วันที่ 15 มิ.ย. 2551 ถึงวันที่ 30 มิ.ย. 2553

1. ความถี่บ่อยในการพบปะปรึกษาระหว่างนักวิจัยที่ปรึกษากับหัวหน้าโครงการวิจัยผู้รับทุน

O มาก Ø ปานกลาง O น้อย

โดยวิธี E-mail โทรศัพท์ และมาพบด้วยตัวเอง

2. จากผลงานที่ผ่านมา ท่านคิดว่ามีแนวโน้มที่จะตีพิมพ์ในวารสารวิชาการระดับนานาชาติได้หรือไม่

Ø ได้ O ยังไม่แน่ใจ O ไม่ได้

โปรดให้เหตุผล เป็นงานที่น่าสนใจ และยังไม่มีรายงานในการศึกษามะเร็งเต้านมในสุนัข แม้ว่าจำนวนของตัวอย่างการทดลองจะไม่มาก แต่ผลการศึกษาก็เป็นที่น่าสนใจ

3. แนวโน้มที่จะนำไปเสนอในการประชุมวิชาการในระดับนานาชาติ

Ø ได้ O ยังไม่แน่ใจ O ไม่ได้

โปรดให้เหตุผล เหตุผลเหมือนข้อ 2

4. ในกรณีที่ผลงานไม่สามารถตีพิมพ์ในวารสารวิชาการระดับนานาชาติได้ ท่านมีข้อเสนอแนะให้ สกว. ให้ความช่วยเหลืออย่างไร

_____

_____

_____

_____

ลงนาม _____

นักวิจัยที่ปรึกษา

หมายเหตุ: หากเนื้อที่ที่เว้นไว้ไม่เพียงพอ โปรดเขียนรายละเอียดในกระดาษต่างหาก (กรุณาปิดผนึกซอง แล้วให้หัวหน้าโครงการวิจัยผู้รับทุนส่งมายัง สกว. พร้อมกับรายงานความก้าวหน้าทุกครั้ง)