



ใบรับรองวิทยานิพนธ์
บัณฑิตวิทยาลัย มหาวิทยาลัยเกษตรศาสตร์

วิทยาศาสตร์มหาบัณฑิต (กายวิภาคศาสตร์ทางสัตวแพทย์)

ปริญญา

กายวิภาคศาสตร์ทางสัตวแพทย์

กายวิภาคศาสตร์

สาขา

ภาควิชา

เรื่อง จุลกายวิภาคศาสตร์และเนื้อเยื่อเคมีแบบไกลโคคอนจูเกตบนเนื้อเยื่อบุผิวของกระเพาะอาหารของลูกปลาบึก

Histology and Glycoconjugates Histochemistry on Stomach Epithelium of the Mekong Giant Catfish Fry (*Pangasianodon gigas chevey*)

นามผู้วิจัย นางสาวจินดาหรา เปรมปราโมทย์

ได้พิจารณาเห็นชอบโดย

อาจารย์ที่ปรึกษาวิทยานิพนธ์หลัก

(ผู้ช่วยศาสตราจารย์ธีระศักดิ์ พรพงษ์, Ph.D.)

อาจารย์ที่ปรึกษาวิทยานิพนธ์ร่วม

(ศาสตราจารย์อภิรักษ์ สุประเสริฐ, Ph.D.)

อาจารย์ที่ปรึกษาวิทยานิพนธ์ร่วม

(อาจารย์ตรียางไกร สถาพรวานิชย์, Ph.D.)

หัวหน้าภาควิชา

(ผู้ช่วยศาสตราจารย์อุไร พงศ์ชัยฤกษ์, Ph.D.)

บัณฑิตวิทยาลัย มหาวิทยาลัยเกษตรศาสตร์รับรองแล้ว

(รองศาสตราจารย์กัญญา ชีระกุล, D.Agr.)

คณบดีบัณฑิตวิทยาลัย

วันที่ เดือน พ.ศ.

ลิขสิทธิ์ มหาวิทยาลัยเกษตรศาสตร์

วิทยานิพนธ์

เรื่อง

จุลกายวิภาคศาสตร์และเนื้อเยื่อเคมีแบบไกลโคคอนจูเกตบนเนื้อเยื่อบุผิว
ของกระเพาะอาหารของลูกปลาบึก

Histology and Glycoconjugates Histochemistry on Stomach Epithelium of
the Mekong Giant Catfish Fry (*Pangasianodon gigas chevey*)

โดย

นางสาวจินดาหรรษา เปรมปราโมทย์

เสนอ

บัณฑิตวิทยาลัย มหาวิทยาลัยเกษตรศาสตร์

เพื่อความสมบูรณ์แห่งปริญญาวิทยาศาสตรมหาบัณฑิต (กายวิภาคศาสตร์ทางสัตวแพทย์)

พ.ศ. 2556

ลิขสิทธิ์ มหาวิทยาลัยเกษตรศาสตร์

จินดาหรา เปรมปราโมทย์ 2556: จุลกายวิภาคศาสตร์และเนื้อเยื่อเคมีแบบไกลโคคอลจูก
เกตบนเนื้อเยื่อบุผิวของกระเพาะอาหารของลูกปลาบึก ปริญญาวิทยาศาสตรมหาบัณฑิต
(กายวิภาคศาสตร์ทางสัตวแพทย์) สาขากายวิภาคศาสตร์ทางสัตวแพทย์ ภาควิชากายวิภาค
ศาสตร์ อาจารย์ที่ปรึกษาวิทยานิพนธ์หลัก: ผู้ช่วยศาสตราจารย์ธีระศักดิ์ พรพวงษ์, Ph.D.
90 หน้า

การศึกษาลักษณะทางจุลกายวิภาคศาสตร์เพื่อสังเกตการพัฒนาการของกระเพาะอาหารของ
ลูกปลาบึก (*Pangasianodon gigas chevey*) ทำในลูกปลาช่วงอายุระหว่าง 1-60 วันโดยใช้เทคนิคการ
ย้อมสีทางเคมีของเนื้อเยื่อเพื่อวิเคราะห์ไกลโคคอนจูเกตบนเซลล์บุผิวในกระเพาะอาหาร การย้อมสีที่
ใช้ในการศึกษานี้ได้แก่ H&E, AB pH 2.5, PAS และ AB pH 2.5-PAS รวมทั้งใช้เทคนิคในการย้อม
ได้แก่ CON A, DBA, PNA, RCA-I, SBA, UEA-I และ WGA

ผลการศึกษาพบว่า ลักษณะทางจุลกายวิภาคของกระเพาะอาหารของลูกปลาบึกในแต่ละ
ช่วงอายุมีลักษณะโครงสร้างที่แตกต่างกัน ในลูกปลาบึกอายุ 1 วันหลังฟัก มีท่อทางเดินอาหารเป็น
ท่อตรงบุด้วย simple cuboidal epithelium และมีถุงไข่แดงขนาดใหญ่ติดอยู่กับช่องท้องด้านล่าง
ลูกปลาบึกอายุ 3 วันหลังฟัก มีท่อทางเดินอาหารเป็นท่อตรงเช่นเดียวกับลูกปลาบึกอายุ 1 วัน แต่
เซลล์บุท่อทางเดินอาหารเป็นแบบ simple columnar epithelium และถุงไข่แดงมีขนาดลดลงจน
เกือบมองไม่เห็น ลูกปลาบึกอายุ 15 วันมีผนังของท่อทางเดินอาหารที่พัฒนามากขึ้น ในลูกปลาบึก
อายุ 30 วัน กระเพาะอาหารมีการพัฒนาสมบูรณ์โดยพบ gastric glands ผลจากการย้อมด้วยเทคนิค
เนื้อเยื่อเคมี พบว่าบริเวณกระเพาะอาหารของลูกปลาบึกในช่วงอายุที่แตกต่างกันมีการติดสีที่
ต่างกันคือ ในช่วงอายุ 1-3 วันพบ acid glycoconjugates และ neutral glycoconjugates แต่ในลูกปลา
ที่อายุเกิน 3 วันไม่พบ acid glycoconjugates ส่วนการย้อมสีด้วยเทคนิคพบอนุพันธ์ของน้ำตาล
galactose, fucose, N-acetylglucosamine, N-acetylgalactosamine และ Galactosyl (β -1,3)
N-acetylgalactosamine ในทุกช่วงอายุของลูกปลา ซึ่งมีปริมาณของอนุพันธ์น้ำตาล galactose และ
N-acetylgalactosamine มากกว่าอนุพันธ์น้ำตาลชนิดอื่นๆ ในขณะที่อนุพันธ์ของน้ำตาล fucose จะ
มีปริมาณลดลงเมื่อลูกปลามีอายุเพิ่มขึ้น โดยการศึกษาครั้งนี้จะเป็นประโยชน์ในการเพาะเลี้ยงปลา
บึกในอนาคตต่อไป

ลายมือชื่อนิสิต

ลายมือชื่ออาจารย์ที่ปรึกษาวิทยานิพนธ์หลัก

Jindarha Prampramote 2013: Histology and Glycoconjugates Histochemistry on Stomach Epithelium of the Mekong Giant Catfish Fry (*Pangasianodon gigas chevey*). Master of Sciences (Veterinary Anatomy), Major Field: Veterinary Anatomy, Department of Anatomy. Thesis Advisor: Assistant Professor Teerasak Prapong, Ph.D. 90 pages.

The histological study for observing the development of digestive tract in Mekong Giant Catfish Fry (*Pangasianodon gigas Chevey*) was performed in the fry aged between 1-60 day post hatching (dph) by using histochemical techniques to analyze glycoconjugates on stomach epithelial cells of the fry. The staining procedures in this study were H&E, AB pH 2.5, PAS and AB pH 2.5-PAS including lectin staining procedures; CON A, DBA, PNA, RCA-I, SBA, UEA-I and WGA.

The results in this study were found that, there were the difference of histological structures in the fry stomach among 1-60 dph periods. In the 1 dph fry, the digestive tract was a straight tube covering with simple cuboidal epithelium and having a large yolk sac beneath the body. In the 3 dph fry, the digestive tract was similar to the 1 dph fry but the covering epithelium was simple columnar epithelium and the yolk sac completely resorped. The 15 dph fry, the stomach appeared to be more fully developed. The 30 dph fry, the development of the stomach was completed and gastric glands appeared. The results from histochemical staining showed the difference of glycoconjugates on the fry stomach during the aged changed. In 1-3 dph periods, there were acid glycoconjugates and neutral glycoconjugates whereas the fry aged over 3 days had only neutral glycoconjugates but not acid glycoconjugates. The lectin staining results illustrated the sugar residue of galactose, fucose, N-acetylglucosamine, N-acetylgalactosamine and Galactosyl (β -1,3) N-acetylgalactosamine in all age of fry. The galactose and N-acetylgalactosamine were found more than the other sugar residues. However, the fucose sugar residue was decrease during the age of fry was increase. This study will be benefit to the giant catfish cultivation in the future.

Student's signature

Thesis Advisor's signature

กิตติกรรมประกาศ

ข้าพเจ้าขอกราบขอบพระคุณ ผศ.ธีระศักดิ์ พรพวงษ์ อาจารย์ที่ปรึกษาวิทยานิพนธ์หลัก ที่ได้ช่วยเหลือในการวางแผนงานวิจัยในวิทยานิพนธ์ฉบับนี้ ตลอดจนให้คำปรึกษาแนะนำ และตรวจทานแก้ไขข้อบกพร่องต่างๆ และให้กำลังใจ ให้ความรู้ในการศึกษา การวิจัยระดับบัณฑิตศึกษา ขอกราบขอบพระคุณ ศาสตราจารย์ อภินันท์ สุประเสริฐ อาจารย์ที่ปรึกษาวิทยานิพนธ์ร่วมแห่งภาควิชากายวิภาคศาสตร์ คณะสัตวแพทยศาสตร์ มหาวิทยาลัยเกษตรศาสตร์ และอาจารย์ เกรียงไกร สถาพรวนิชย์ อาจารย์ที่ปรึกษาวิทยานิพนธ์ร่วม แห่งภาควิชาชีววิทยาประมง คณะประมง มหาวิทยาลัยเกษตรศาสตร์ ที่ได้กรุณาประสิทธิประสาทวิชาความรู้อันเป็นพื้นฐานในการทำงานวิจัย รวมถึงให้คำปรึกษาแนะนำ แนะนำทางการคิดอันเป็นสิ่งบันดาลใจให้ข้าพเจ้าทำวิจัยจนสำเร็จ

ขอกราบขอบพระคุณ คุณชนิกานต์ เชษฐสิงห์ ที่ให้ความช่วยเหลือในการเก็บตัวอย่าง สถาบันวิจัยการเพาะเลี้ยงสัตว์น้ำจืด จ.พระนครศรีอยุธยา (Inland Aquaculture Research Institute, Ayutthaya Province) และนักวิทยาศาสตร์ประจำห้องปฏิบัติการจุลกายวิภาคศาสตร์ ที่คอยช่วยเหลือจัดหาอุปกรณ์วิทยาศาสตร์ คอยให้คำปรึกษาและให้กำลังใจเป็นอย่างดี

ขอกราบขอบพระคุณคณาจารย์ทุกท่านที่ได้ประสิทธิประสาทความรู้แก่ข้าพเจ้า ขอกราบขอบพระคุณ คุณพ่อวัชรชัย-คุณแม่อมรา เปรมปราโมทย์ พี่ชายของข้าพเจ้า และเพื่อนๆทุกคนที่คอยให้ความช่วยเหลือ และเป็นกำลังใจอย่างดีเสมอมา ทำให้วิทยานิพนธ์เล่มนี้สำเร็จลุล่วงไปได้ด้วยดี

จินดาหรา เปรมปราโมทย์

เมษายน 2556

สารบัญ

| | หน้า |
|----------------------------|------|
| สารบัญ | (1) |
| สารบัญตาราง | (2) |
| สารบัญภาพ | (3) |
| คำอธิบายสัญลักษณ์และคำย่อ | (5) |
| คำนำ | 1 |
| วัตถุประสงค์ | 2 |
| การตรวจเอกสาร | 3 |
| อุปกรณ์และวิธีการ | 19 |
| อุปกรณ์ | 19 |
| วิธีการ | 22 |
| ผลและวิจารณ์ | 27 |
| ผล | 27 |
| วิจารณ์ | 70 |
| สรุปและข้อเสนอแนะ | 76 |
| สรุป | 76 |
| ข้อเสนอแนะ | 76 |
| เอกสารและสิ่งอ้างอิง | 77 |
| ภาคผนวก | 84 |
| ประวัติการศึกษาและการทำงาน | 90 |

สารบัญญัตราง

| ตารางที่ | | หน้า |
|----------|---|------|
| 1 | ลักษณะเพศภายนอกของปลาบึก | 5 |
| 2 | ชนิดของ Lectin และหมู่น้ำตาลที่จับกับ Lectin ที่ใช้ในการทดสอบ | 16 |
| 3 | ผลการทดลองการติดสีข้อมในเนื้อเยื่อกระเพาะอาหารของลูกปลาบึก (<i>Pangasianodon gigas chevey</i>) ที่ช่วงอายุที่แตกต่างกัน | 39 |

สารบัญภาพ

| ภาพที่ | | หน้า |
|--------|--|------|
| 1 | ลักษณะรูปร่างของปลาบึกโตเต็มวัย | 5 |
| 2 | ลักษณะรูปร่างของลูกปลาบึกอายุ 60 วัน | 6 |
| 3 | ลักษณะรูปร่างของปลาบึกอายุ 2 ปี | 7 |
| 4 | ลักษณะรูปร่างของกระเพาะอาหารแต่ละแบบ | 9 |
| 5 | ลักษณะโครงสร้างของกระเพาะอาหารของลูกปลาบึกอายุ 60 วัน | 10 |
| 6 | ลักษณะโครงสร้างของกระเพาะอาหารปลา trout ส่วน cardia | 11 |
| 7 | แสดงการศึกษาทางเนื้อเยื่อเคมีโดยวิธี Avidin-Biotin | 15 |
| 8 | ตำแหน่งการวางตัวของกระเพาะอาหาร (Stomach) ของลูกปลาอายุ 60 วัน | 27 |
| 9 | ลักษณะรูปร่างของกระเพาะอาหาร | 28 |
| 10 | โครงสร้างทางจุลกายวิภาคศาสตร์ของกระเพาะอาหารของลูกปลาบึก อายุ 1 วัน โดยการย้อมด้วย Hematoxylin และ Eosin (H&E) | 29 |
| 11 | โครงสร้างทางจุลกายวิภาคศาสตร์ของกระเพาะอาหารของลูกปลาบึก อายุ 3 วัน โดยการย้อมด้วย Hematoxylin และ Eosin (H&E) | 30 |
| 12 | โครงสร้างทางจุลกายวิภาคศาสตร์ของกระเพาะอาหารของลูกปลาบึก อายุ 15 วัน โดยการย้อมด้วย Hematoxylin และ Eosin (H&E) | 31 |
| 13 | โครงสร้างทางจุลกายวิภาคศาสตร์ของกระเพาะอาหารส่วน fundus ของลูกปลาบึก อายุ 30 วัน โดยการย้อมด้วย Hematoxylin และ Eosin (H&E) | 33 |
| 14 | โครงสร้างทางจุลกายวิภาคศาสตร์ของกระเพาะอาหารส่วน pylorus ของลูกปลาบึก อายุ 30 วัน โดยการย้อมด้วย Hematoxylin และ Eosin (H&E) | 35 |
| 15 | โครงสร้างทางจุลกายวิภาคศาสตร์ของกระเพาะอาหารส่วน fundus ของลูกปลาบึก อายุ 60 วัน โดยการย้อมด้วย Hematoxylin และ Eosin (H&E) | 37 |
| 16 | โครงสร้างทางจุลกายวิภาคศาสตร์ของกระเพาะอาหารส่วน pylorus ของลูกปลาบึกอายุ 60 วัน โดยการย้อมด้วย Hematoxylin และ Eosin (H&E) | 38 |
| 17 | ผลการทดลองการติดสีย้อมในเนื้อเยื่อกระเพาะอาหารของลูกปลาบึกอายุ 1 วัน | 41 |

สารบัญภาพ (ต่อ)

| ภาพที่ | | หน้า |
|--------|--|------|
| 18 | ผลการทดลองการติดสีข้อมในเนื้อเยื่อกระเพาะอาหารของลูกปลาบึงอายุ 3 วัน | 45 |
| 19 | ผลการทดลองการติดสีข้อมในเนื้อเยื่อกระเพาะอาหารของลูกปลาบึงอายุ 15 วัน | 49 |
| 20 | ผลการทดลองการติดสีข้อมในเนื้อเยื่อกระเพาะอาหารส่วน fundus ของ ลูกปลาบึงอายุ 30 วัน | 54 |
| 21 | ผลการทดลองการติดสีข้อมในเนื้อเยื่อกระเพาะอาหารส่วน pylorus ของ ลูกปลาบึงอายุ 30 วัน | 58 |
| 22 | ผลการทดลองการติดสีข้อมในเนื้อเยื่อกระเพาะอาหารส่วน fundus ของ ลูกปลาบึงอายุ 60 วัน | 63 |
| 23 | ผลการทดลองการติดสีข้อมในเนื้อเยื่อกระเพาะอาหารส่วน pylorus ของ ลูกปลาบึงอายุ 60 วัน | 67 |

คำอธิบายสัญลักษณ์และคำย่อ

| | | |
|---------------|---|--|
| AB pH 2.5 | = | สีย้อม Alcian Blue ที่ระดับ pH 2.5 |
| AB pH 2.5-PAS | = | สีย้อม Alcian Blue ที่ระดับ pH 2.5 แล้วย้อมต่อด้วย Periodic acid- Schiff |
| ABC | = | Avidin Biotinylated Complex |
| CON A | = | เลคติน Concanavalin A |
| DAB Substrate | = | 3, 3'-diaminobenzidine |
| DBA | = | เลคติน Dolichos biflorus agglutinin |
| H&E | = | สีย้อม Hematoxylin and Eosin |
| PAS | = | สีย้อม Periodic acid- Schiff |
| PBS | = | Phosphate Buffered Saline |
| PNA | = | เลคติน Peanut agglutinin |
| RCA-I | = | เลคติน Ricinus communis agglutinin |
| SBA | = | เลคติน Soybean agglutinin |
| UEA-I | = | เลคติน Ulex europaeus agglutinin |
| WGA | = | เลคติน Wheat gram agglutinin |

จุลกายวิภาคศาสตร์และเนื้อเยื่อเคมีแบบไกลโคคอนจูเกตบนเนื้อเยื่อบุผิว ของกระเพาะอาหารของปลาลาบึก

Histology and Glycoconjugates Histochemistry on Stomach Epithelium of the Mekong Giant Catfish Fry (*Pangasianodon gigas chevey*)

คำนำ

ปลาลาบึก (*Pangasianodon gigas chevey*) เป็นปลาน้ำจืดประเภทไม่มีเกล็ด (catfish) ที่มีขนาดใหญ่ที่สุดในโลก เมื่อโตเต็มที่จะมีน้ำหนักประมาณ 200-400 กิโลกรัม มีถิ่นที่อยู่อาศัยเฉพาะบริเวณแม่น้ำโขงและแม่น้ำสาขา เช่น แม่น้ำมูลและแม่น้ำสงคราม (เสนห์, 2527) ปัจจุบันจำนวนปลาลาบึกลดลงอย่างมากเมื่อเทียบกับในอดีต ทั้งนี้เนื่องจากการขาดการจัดการทรัพยากรที่ถูกต้องและเหมาะสม

ระบบย่อยอาหารของปลาลาบึกประกอบด้วย ปาก คอหอย หลอดอาหาร กระเพาะอาหาร และลำไส้ นอกจากนี้ยังมีอวัยวะที่ทำหน้าที่ช่วยในการย่อยอาหาร ได้แก่ ตับ ตับอ่อน และถุงน้ำดี ส่วนถุงลมมักจะถูกจัดในระบบนี้ด้วย เนื่องจากถุงลมมีกำเนิดมาจากทางเดินอาหารส่วนต้น โดยกระเพาะอาหารนับว่าเป็นอวัยวะที่มีความสำคัญในระบบทางเดินอาหาร เนื่องจากเป็นบริเวณที่มีการผลิตน้ำย่อยออกมาย่อยอาหารที่สัคว์กินเข้าไป นอกจากนี้ยังทำหน้าที่ผลิตสาร mucin เพื่อช่วยป้องกันอันตราย ซึ่งพบว่า mucin เหล่านี้เป็นสารโมเลกุลขนาดใหญ่ที่มีโมเลกุลโปรตีนจับกับน้ำตาล และอนุพันธ์ของน้ำตาลหลายชนิดเกาะกันเป็นสายสลับซับซ้อน จากการศึกษาทางชีวเคมีและทางเนื้อเยื่อเคมีพบว่าสาร โมเลกุลขนาดใหญ่ดังกล่าวมีหลายชนิดแตกต่างกันออกไปขึ้นกับบริเวณตำแหน่งของกระเพาะอาหาร

จากการศึกษาลักษณะจุลกายวิภาคศาสตร์และวิธีเนื้อเยื่อเคมีพวกไกลโคคอนจูเกตในสัตว์ชนิดต่างๆก่อนหน้านี พบว่าการศึกษา glycoconjugates เป็นหนึ่งในเครื่องมือที่ใช้ในการศึกษาการทำงานของระบบทางเดินอาหาร ซึ่งจากการศึกษาในปลาชนิดอื่นๆพบว่า การหั่ง glycoconjugates ในกระเพาะอาหารแต่ละตำแหน่งมีลักษณะที่แตกต่างกัน แต่ยังไม่มียารงานการศึกษาเนื้อเยื่อเคมีในกระเพาะอาหารของปลาลาบึกแต่อย่างใด

วัตถุประสงค์

1. ศึกษาลักษณะกายวิภาคของกระเพาะอาหารในลูกปลาบึก (*Pangasianodon gigas chevey*) เพื่อดูลักษณะของกระเพาะอาหาร โดยการเปิดช่องท้องและบันทึกภาพ
2. ศึกษาลักษณะทางจุลกายวิภาคศาสตร์ของกระเพาะอาหารในลูกปลาบึก (*Pangasianodon gigas chevey*) อย่างละเอียด โดยการย้อมสี Hematoxylin และ Eosin (H&E) เพื่อศึกษาโครงสร้างทั่วไป และใช้เทคนิคการย้อมสีทางเคมีของเนื้อเยื่อ เพื่อตรวจหาอนุพันธ์น้ำตาลที่บรรจุอยู่ในกระเพาะอาหาร และอ่านผลด้วยกล้องจุลทรรศน์ธรรมดา (Light Microscope)
3. ศึกษาการเปลี่ยนแปลงโครงสร้างเยื่อหุ้มของกระเพาะอาหารของปลาบึก (*Pangasianodon gigas chevey*) อายุ 1, 3, 15, 30 และ 60 วัน

การตรวจเอกสาร

ข้อมูลทั่วไปของปลาบึก (*Pangasianodon gigas chevey*)

ปลาบึก (*Pangasianodon gigas chevey*) เป็นปลาน้ำจืดชนิดไม่มีเกล็ดที่มีขนาดใหญ่ที่สุดในโลก มีชื่อสามัญว่า MEKONG GIANT CATFISH หรือ huge fish เมื่อโตเต็มที่จะมีความยาวประมาณ 3 เมตร มีน้ำหนัก 250 กิโลกรัม โดยทั่วไปปลาบึกจะอยู่ในวัยเจริญพันธุ์ระหว่างเดือนเมษายนถึงพฤษภาคมของทุกๆปี ซึ่งในระยะนี้ปลาบึกจะว่ายทวนน้ำขึ้นไปผสมพันธุ์ทางตอนเหนือของประเทศไทย ทำให้ชาวประมงจับปลาบึกที่โตเต็มวัยในช่วงเวลาดังกล่าว เป็นเหตุให้ในปัจจุบันจำนวนปลาบึกมาปริมาณลดลงเรื่อยๆและคาดว่าในอนาคตจำนวนปลาบึกจะลดลงอีก ตามอนุสัญญาว่าด้วยการอนุรักษ์พันธุ์พืชและสัตว์ป่า (Convention on International Trade in Endangered Species of Wild Fauna and Flora หรือ CITES) ได้กำหนดว่าปลาบึกเป็นสัตว์น้ำที่ใกล้สูญพันธุ์ (เกรียงศักดิ์, 2539)

ในปี 1945 Smith ได้บันทึกอนุกรมวิธานของปลาบึกไว้ว่าเมื่อปี ค.ศ. 1904 Vaillant ได้จัดปลาบึกเข้าไว้ในสกุลเดียวกันกับปลาสาวย คือสกุล *Pangasius* ต่อมาในปี ค.ศ. 1930 Dr. Pierre Chevey ได้ทำการศึกษาและสังเกตถึงข้อแตกต่างของปลาบึกกับปลาในสกุล *Pangasius* ซึ่งมีข้อแตกต่างที่สำคัญดังนี้ ปลาบึกเป็นปลาที่ไม่มีฟันทั้งบริเวณขากรรไกรบนและเพดานปาก มีหนวดสั้นที่ขากรรไกรบน 1 คู่ และตำแหน่งของนัยน์ตาของปลาบึกตั้งอยู่ต่ำกว่าระดับมุมปาก เปรียบเทียบกับปลาในสกุล *Pangasius* ซึ่งมีฟันทั้งบริเวณบนขากรรไกรและเพดานปาก มีหนวด 2 คู่ คือที่ขากรรไกรบนและล่างที่ละ 1 คู่ และตำแหน่งของนัยน์ตาตั้งอยู่เหนือหรืออยู่ในระดับเดียวกับมุมปาก ด้วยเหตุนี้จึงแยกปลาบึกออกมาเป็นปลาอีกสกุลหนึ่งต่างหาก โดยใช้ชื่อสกุลว่า *Pangasinodon* และชื่อวิทยาศาสตร์ของปลาบึกคือ *Pangasianodon gigas* (เกรียงศักดิ์, 2539)

การศึกษาอนุกรมวิธานได้ยึดเอาการจำแนกของปลาบึกได้ดังต่อไปนี้

Phylum Vertebrata

Subphylum Craniata

Superclass Gnathostomata

Class Teleostomi

Subclass Actinopterygii

Order Siluriformes

Family Pangasiidae

Genus *Pangasianodon*

Species *gigas*

ปลาบึกมีลักษณะคือ ลำตัวยาวแบนข้างเล็กน้อย สันหลังตั้งแต่ครีบหลังลาดลงจนสุดปลาย
 จงอยปาก จงอยปากใหญ่ปลายมนกลม หัวใหญ่ยาว ความยาวลำตัวสุดโคนหาง ยาวประมาณ 3.6
 เท่าของความลึกลำตัว และเป็น 3.3 เท่าของความยาวหัว (ซีรพันธ์, 2511) ปากอยู่ปลายสุดของจงอย
 ปาก ริมฝีปากล่างปิดเลยริมฝีปากบนออกมา ฟันและซี่กรงเหงือกจะลดรูปหายไป ปลาขนาด
 ใหญ่ (ชวลิตและสมศักดิ์, 2536) หนวดที่ขากรรไกรบน (maxillary barbel) มีลักษณะเป็นเส้นแบน
 ขนาดเล็กและสั้นมาก มีความยาวไม่ถึงครึ่งหนึ่งของเส้นผ่าศูนย์กลางตา หนวดที่ขากรรไกรล่าง
 (mandibular barbell) มีสีขาวและขนาดสั้นกว่าหนวดที่ขากรรไกรบน (วันเพ็ญ, 2527) จุดเริ่มต้น
 ของครีบหลังอยู่ลำหน้าจุดเริ่มต้นของครีบท้อง ครีบหลังมีก้านครีบแข็งอยู่ 2 อัน ก้านครีบแข็งอัน
 หลังไม่มีเงี่ยงแข็ง (pungent spine) และมีลักษณะไม่หยักเป็นฟันเลื่อย ก้านครีบอ่อนแตกเป็นแขนงมี
 7 ก้าน ก้านครีบอกอยู่ค่อนข้างต่ำ ประกอบด้วยก้านครีบแข็งใหญ่ 1 อัน ซึ่งปลายโค้งงอได้ไม่แข็ง
 เป็นเงี่ยงหรือหยักเป็นฟันเลื่อย ก้านครีบอ่อนมี 10 อัน ความยาวของครีบอกยาวเท่าหรือเกือบ
 เท่ากับความยาวของครีบหลัง คือมีความยาวประมาณครึ่งหนึ่งของความยาวหัว ครีบท้องมีก้านครีบ
 แข็งซึ่งโค้งงอได้ 1 อันและก้านครีบอ่อน 7 อัน ครีบกันประกอบด้วยก้านครีบแข็งซึ่งโค้งงอได้ 5
 อัน ก้านครีบอ่อน 30 อัน แขนงบนและล่างมีขนาดเท่ากัน (ซีรพันธ์, 2511)



ภาพที่ 1 ลักษณะรูปร่างของปลาบึกโตเต็มวัย

ที่มา: IUCN (2011)


เมื่อพิจารณาถึงความแตกต่างระหว่างเพศของปลาบึกนั้น สังเกตได้ว่าปลาบึกเพศผู้และเพศเมียมีลักษณะภายนอกที่แตกต่างกัน คือ (ตารางที่ 1)

ตารางที่ 1 ลักษณะเพศภายนอกของปลาบึก

| ปลาบึกเพศผู้ | ปลาบึกเพศเมีย |
|---|--|
| 1. หัวเล็ก จงอยปากบนกลม | 1. หัวใหญ่ จงอยปากขยายใหญ่ ปลายทู่ป้าน |
| 2. ลำตัวเพรียว บริเวณส่วนท้องไม่ขยายใหญ่ | 2. ลำตัวป้อม บริเวณช่องท้องขยายใหญ่ออกทั้งสองข้างเห็นได้ชัด |
| 3. อวัยวะเพศภายใน (testes) คล้ายปลาสาวยมากคือ มีลักษณะเป็นท่อนสั้นจำนวนมาก คล้ายนิ้วมือรวมเป็นกลุ่มอยู่ทั้งสองข้างของช่องท้อง | 3. อวัยวะเพศเมีย (ovary) มีลักษณะเช่นเดียวกับปลาสาวยเพศเมียคือ จะมีรังไข่เป็นลอนขนาดใหญ่ 2 ข้างของช่องท้อง |
| 4. ครีบหูและครีบหางจะเล็กและหนา | 4. ครีบหูและครีบหางใหญ่แต่บางกว่า |

ที่มา: ชีรพันธ์ (2511)

ลูกปลาบึกอายุ 60 วัน มีลักษณะรูปร่างขนาดเล็กมีความยาวประมาณ 2-3 นิ้ว (ภาพที่ 2) จะมีลายขาวตามตัว 3 แถบ จงอยปากสั้นและทู่ มีฟันซี่เล็กไม่แหลมที่บริเวณขากรรไกรบน ขากรรไกรล่างและบนเพดานปาก นัยน์ตาค่อนข้างใหญ่ ตำแหน่งของตาตั้งอยู่ที่มุมปาก มีหนวดสองคู่ที่ขากรรไกรบนและขากรรไกรล่าง หนวดที่ขากรรไกรบนและล่างจะหลุดหายไปเมื่อปลาบึกอายุได้ประมาณ 2 ปี (ภาพที่ 3) และมีขนาดใหญ่ขึ้น หนวดของขากรรไกรล่างและฟันที่หายไปสันนิษฐานว่าเนื่องจากเนื้อเยื่อที่อุดมไปด้วยไขมันที่เจริญขึ้นปกคลุมหมดหรือหนวดอาจสั้นหลุดหายไป (นวลอนงค์, 2537)



ภาพที่ 2 ลักษณะรูปร่างของลูกปลาบึกอายุ 60 วัน

ปลาบึกที่พบในประเทศไทยมีลักษณะรูปร่างเพรียวยาวแบนข้างเล็กน้อยหรือแบบ cypriniformes ขณะยังมีชีวิตอยู่ด้านหลังของลำตัวจะมีสีเทาอมน้ำตาลแดง ด้านข้างเป็นสีเทาปนน้ำเงินและจางกว่าด้านหลัง เมื่อค่อนข้างลงมาทางท้องสีจะจางลงเรื่อยๆจนเป็นสีขาวเงิน ตามลำตัวบริเวณลำตัวมักมีจุดสีดำค่อนข้างกลมกระจายอยู่ห่างๆกัน ในปลาบึกที่โตเต็มที่ขากรรไกรล่างจะยื่นล้ำขากรรไกรบนออกมา ช่องเปิดของเหงือกกว้างจนเลยขึ้นไปเหนือฐานครีบอก และตั้งเฉียงเป็นมุมประมาณ 45 องศากับลำตัว



ภาพที่ 3 ลักษณะรูปร่างของปลาบึกอายุ 2 ปี

ปลาบึกอาศัยอยู่ในลำน้ำโขงตอนที่ยกั้นพรมแดนไทยโดยตลอด คือนับตั้งแต่อำเภอเชียงแสน จังหวัดเชียงราย ลงไปถึงอำเภอโขงเจียม จังหวัดอุบลราชธานี กล่าวกันว่าแหล่งน้ำที่ปลาบึกอาศัยอยู่ชุกชุมมากที่สุดนั้นอยู่ในเขตจังหวัดหนองคาย ที่วังปลาบึกหรืออ่างปลาบึก บ้านผาตั้ง อำเภอศรีเชียงใหม่ ซึ่งเป็นที่อยู่ของปลาบึกมาตั้งแต่ศึกคำบรพ ในสมัยเมื่อ 40 ปีก่อนเฉพาะที่วังปลาบึกเคยจับปลาบึกได้ไม่ต่ำกว่าปีละ 40-50 ตัว (โสม, 2510) ส่วนปลาบึกที่จับได้ที่จังหวัดเชียงรายนั้นชาวประมงเชื่อว่าเป็นปลาที่อพยพย้ายถิ่นมาจากวังปลาบึกที่หลวงพระบาง (ธีรพันธ์, 2526) จากการศึกษาลักษณะของปลาที่บริเวณอวัยวะชีเหงือก กระเพาะ ลำไส้และการที่ปลาบึกไม่มีฟันทั้งที่บนขากรรไกรและที่เพดานปาก สรุปได้ว่าปลาบึกเป็นปลาที่กินพืชเป็นอาหาร และเนื่องจากลักษณะปากของปลาบึกเป็นแบบกัดทึง (grazing) และการที่ไม่มีฟันจึงเชื่อว่าพืชน้ำซึ่งได้แก่ พืชน้ำชั้นต่ำที่อ่อนนุ่มจำพวกสาหร่ายเส้น (filamentous algae) ชนิดต่างๆหรือตะไคร่น้ำที่ขึ้นอยู่ตามก้อนหิน โขดหินใต้น้ำ รวมทั้งที่เกาะติดอยู่กับพืชชั้นสูงชนิดอื่นๆหรือวัสดุอื่นๆที่อยู่ในน้ำ เป็นอาหารของปลาบึก (ธีรพันธ์, 2511)

ลูกปลาบึกวัยอ่อนในระยะแรกหลังจากที่ถุงไข่แดงยุบจะกินไรแดงและโรติเฟอร์เป็นอาหาร จนกระทั่งเมื่ออายุ 10 วัน การกินอาหารจำพวกไรแดงค่อนข้างลำบากเนื่องจากลูกปลามีขนาดใหญ่ขึ้นเมื่อเทียบกับขนาดของไรแดงที่มีขนาดเล็กมาก จึงสามารถให้ลูกปลากินอาหารได้ทุก

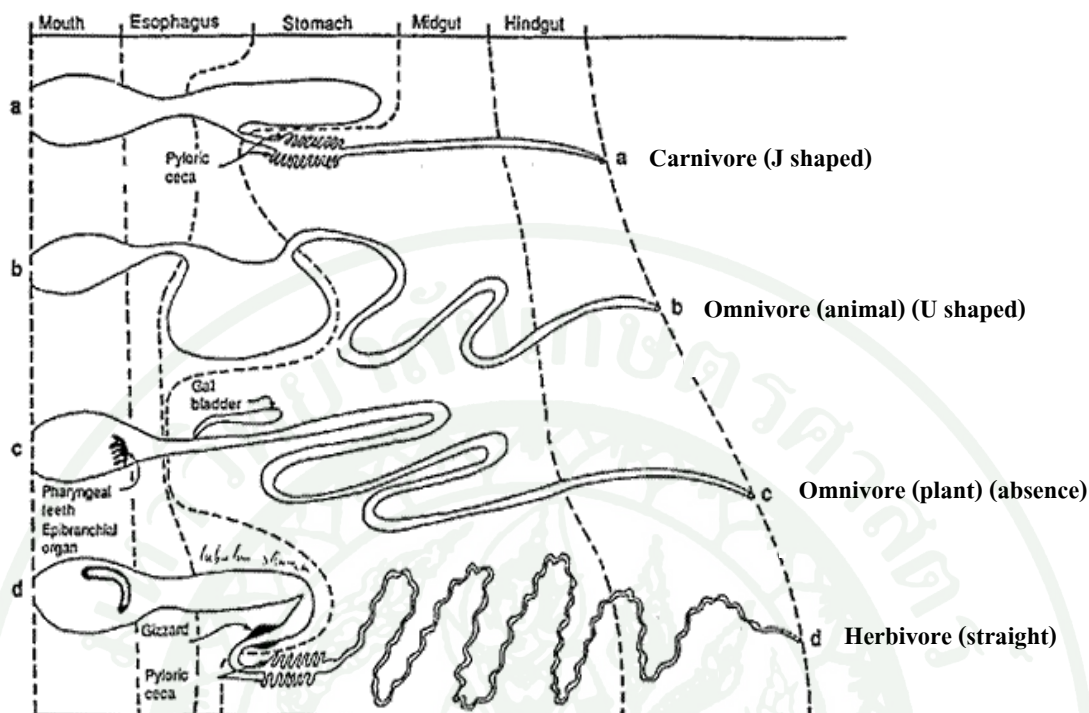
ชนิด เช่น เนื้อปลา เนื้อกุ้ง อาหารเม็ดและอาหารผสม ส่วนปลาบึกขนาดใหญ่ที่อาศัยอยู่ในธรรมชาติ กินพืชจำพวกสาหร่ายตะไคร่น้ำ (algae) บางครั้งอาจจะกินพวกตัวอ่อนของแมลงและสัตว์ที่อาศัยอยู่ตามผิวก่อนกิน ทั้งนี้เพราะปลาบึกไม่มีฟันไว้สำหรับขบกัดอาหารอื่น (เกรียงศักดิ์, 2539)

จากการศึกษา stomach content ในปลาบึกอายุ 1-2 ปี โดยทำการตัดกระเพาะอาหารขณะที่ปลาบึกยังคงมีชีวิตอยู่ ผลจากการศึกษาพบชนิดและปริมาณของ phytoplankton และ zooplankton ใกล้เคียงสภาพความเป็นจริงเนื่องจากพวก plankton สามารถย่อยสลายได้ ซึ่งชนิดและปริมาณ plankton ที่พบในกระเพาะอาหารสามารถชี้ให้เห็นว่าปลาบึกอายุ 1-2 ปีที่นำมาศึกษา กิน plankton เป็นอาหารและสามารถกินได้ทั้ง phytoplankton และ zooplankton (นิตย์และคณะ, 2527-2528)

ลักษณะทางกายวิภาคศาสตร์ของกระเพาะอาหารของปลาบึก

กระเพาะอาหารเป็นอวัยวะที่อยู่ต่อจากหลอดอาหาร ซึ่งกระเพาะอาหารในปลาส่วนใหญ่แบ่งได้ออกเป็น 2 ส่วน คือส่วนต้นเรียกว่า cardia และส่วนปลายเรียกว่า pylorus ซึ่งรูปร่างของกระเพาะอาหารในปลาแต่ละชนิดจะมีลักษณะรูปแบบและขนาดที่แตกต่างกัน ผิวด้านนอกจะเรียบและทอดเหยียดไปตามความยาวของลำตัว จากการศึกษพบว่ารูปร่างของกระเพาะอาหารในปลาแบ่งได้ออกเป็น 3 แบบ คือ (สุภาพ, 2535) (ภาพที่ 4)

1. U-shaped หรือ Siphonal type ลักษณะโค้งเป็นรูปตัว U ส่วนท้ายของ cardia งอโค้งเป็นก้นตุงพบในปลาแรด ปลาซีกเดียว เป็นต้น
2. Caccal type ลักษณะงอหักเป็นงอแหลม ดูคล้ายตัวอักษร ง หรือ J พบในปลาฉลาม ปลาทุ ปลาตะลุมพุก เป็นต้น
3. Straight type ลักษณะเหยียดยาว ส่วนต้นและส่วนปลายของกระเพาะเหยียดไปในระดับเดียวกัน ได้แก่ ปลานกขุนทอง ปลานิล ปลาสลิด เป็นต้น

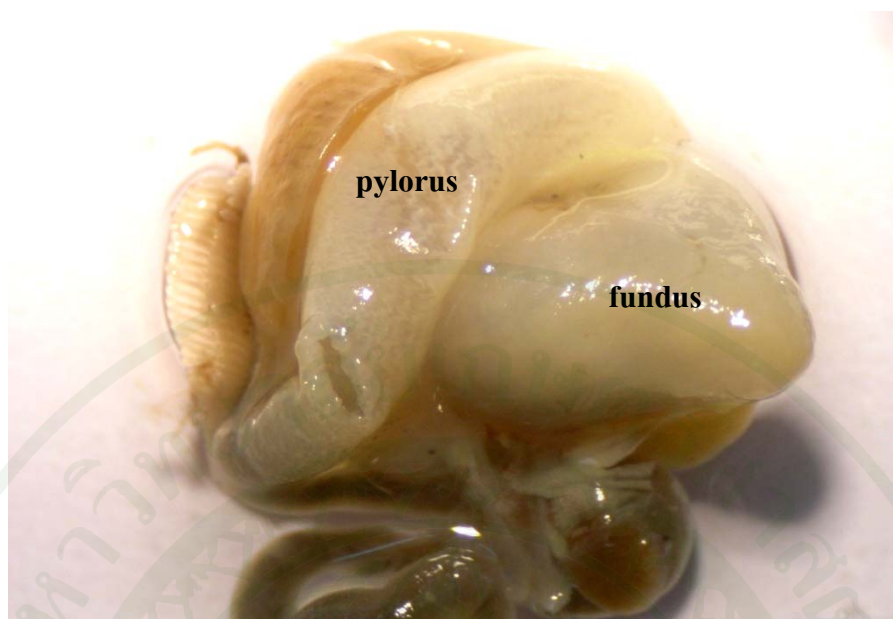


ภาพที่ 4 ลักษณะรูปร่างของกระเพาะอาหารแต่ละแบบ

ที่มา: Smith (1980)

ปลาบางชนิด เช่น ปลากระบอก ปลาโคก จะมีอวัยวะช่วยย่อยอาหารเพิ่มขึ้นอีก ซึ่งมีลักษณะเป็นถุงมีผนังเป็นกล้ามเนื้อ เรียกว่า gizzard ปลาที่มีอวัยวะช่วยนี้มักจะกระเพาะอาหารเล็ก และสั้นกว่าปกติมาก

กระเพาะอาหารของปลาบึกมีลักษณะเป็นถุงคล้ายตัวอักษร J (ภาพที่ 5) แบ่งได้ออกเป็น 2 ส่วนคือ ส่วนต้นที่ติดกับหลอดอาหารเรียกว่า cardia และส่วนปลายเรียกว่า pylorus มี pyloric sphincter ที่บริเวณรอยต่อบริเวณกระเพาะอาหารส่วน pylorus กับลำไส้ส่วนต้นไม่พบ pyloric caeca (นวลอนงค์, 2537) และจากการศึกษาลักษณะทางจุลกายวิภาคศาสตร์ของกระเพาะอาหารในปลาบึกพบว่า กระเพาะอาหารส่วนต้นที่ติดกับหลอดอาหารเรียกว่า fundus มี gastric gland และกระเพาะอาหารส่วนปลายเรียกว่า pylorus ไม่มี gastric gland เยื่อหุ้มของกระเพาะทั้ง 2 ส่วนเป็นชนิด simple columnar epithelium พบ muscularis mucosae เป็นชั้นบางๆประกอบด้วยกล้ามเนื้อเรียบเรียงตัวตามยาว (ลำพอง, 2534)



ภาพที่ 5 ลักษณะโครงสร้างของกระเพาะอาหารของลูกปลาบึกอายุ 60 วัน

ลักษณะทางจุลกายวิภาคศาสตร์ของกระเพาะอาหารของปลาบึก

ลักษณะโครงสร้างของกระเพาะอาหารในปลาบึกมีลักษณะเหมือนกับลักษณะโครงสร้างของกระเพาะอาหารในปลาชนิดอื่นทั่วไป ซึ่งประกอบไปโครงสร้างที่แบ่งออกได้เป็น ชั้นต่างๆจากด้านในไปสู่ด้านนอก ดังนี้ (ลำพอง, 2534)

กระเพาะอาหารส่วน fundus มีผนังประกอบด้วยเนื้อเยื่อ 4 ชั้นดังนี้ (ภาพที่ 6)

1. ชั้น Tunica mucosa เป็นส่วนที่บุบริเวณทางเดินอาหาร อยู่ถัดออกมาจาก lumen ชั้น Tunica mucosa เป็นชั้นที่หนากว่าชั้นอื่นๆ มี mucosal folds ขนาดใหญ่ ชั้นนี้ประกอบด้วยชั้นย่อยๆ ได้แก่

1.1 Epithelium ประกอบด้วยชั้นเซลล์บุผิวบริเวณทางเดินอาหารที่สัมผัสกับอาหาร โดยตรง มีลักษณะเยื่อบุผิวเป็นแบบ simple columnar epithelium ไม่มี goblet cells แทรก ลักษณะของเซลล์เยื่อบุผิวเป็น columnar cell มีนิวเคลียสอยู่ที่ฐานของเซลล์

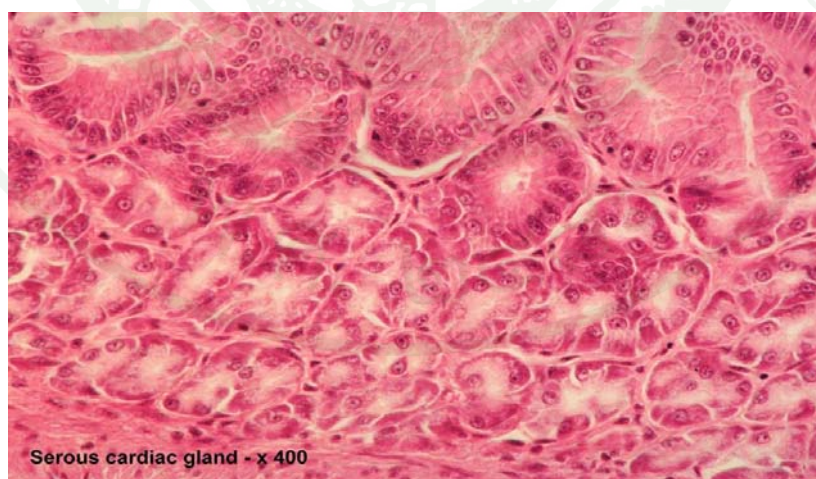
1.2 Lamina propria ประกอบด้วยเนื้อเยื่อเกี่ยวพัน ใต้ชั้นเซลล์บุผิวพบ gastric glands เจริญดีตลอดความยาวของชั้นนี้ ลักษณะของ gastric glands เป็นชนิด simple branched tubular glands ระหว่าง gastric glands มีเนื้อเยื่อประสานแทรกอยู่ตลอด ภายในต่อมจะมีท่อเล็กๆ ซึ่งจะเปิดเข้าสู่ gastric pits บริเวณช่องว่างระหว่างต่อมพบ lymphocyte และเส้นเลือดฝอยแทรก

1.3 Muscularis mucosae เป็นชั้นของกล้ามเนื้อเรียบบางๆ เรียงตัวตามยาวมองเห็นได้ชัดเจนแทรกอยู่ระหว่างชั้น lamina propria กับชั้น submucosa

2. ชั้น Tunica Submucosa เป็นชั้นถัดออกมาจากชั้น mucosa ประกอบด้วยเนื้อเยื่อเกี่ยวพันหลวมๆ มี collagen และเส้นใย elastin พบเส้นเลือดขนาดเล็ก นอกจากนี้ชั้นนี้ยังพบกล้ามเนื้อเรียบเรียงตัวไม่เป็นระเบียบแทรกอยู่ด้วย

3. ชั้น Tunica muscularis เป็นชั้นของกล้ามเนื้อเรียบเรียงตัว 2 ชั้นคือ inner circular และ outer longitudinal ระหว่างกล้ามเนื้อชั้นในกับชั้นนอกพบ Auerbach's plexus แทรกอยู่

4. ชั้น Tunica serosa เป็นชั้นนอกสุด ประกอบด้วย mesothelial cells เนื้อเยื่อประสานชนิด loose connective tissue เส้นเลือดและเส้นประสาท



ภาพที่ 6 ลักษณะโครงสร้างของกระเพาะอาหารปลา trout ส่วน cardia

ที่มา: Mumford *et al.* (2007)

กระเพาะอาหารส่วน pylorus มีผนังประกอบด้วยเนื้อเยื่อชั้นต่างๆ ดังนี้

1. ชั้น Tunica mucosa มีลักษณะเป็น mucosal fold ซึ่งชั้นนี้ประกอบด้วยผนังชั้นย่อยๆ ได้แก่
 - 1.1 Epithelium เป็นชั้นเยื่อบุผิวชนิด simple columnar epithelium ไม่พบ goblet cells แทรก
 - 1.2 Lamina propria ประกอบด้วยเนื้อเยื่อประสานชนิด loose connective tissue และมีเส้นเลือดฝอยมาเลี้ยง ไม่พบ gastric glands ในชั้นนี้
 - 1.3 Muscularis mucosae เป็นชั้นของกล้ามเนื้อเรียบติดต่อมาจากกระเพาะส่วน cardia เรียงตัวตามยาวติดต่อกันค่อนข้างสม่ำเสมอตลอดความยาวของกระเพาะส่วน pylorus
2. ชั้น Tunica Submucosa ประกอบด้วยเนื้อเยื่อประสานชนิด dense connective tissue เส้นเลือดขนาดเล็กและเส้นประสาทมาเลี้ยง
3. ชั้น Tunica muscularis เป็นชั้นของกล้ามเนื้อเรียบเรียงตัว 2 ชั้นคือ inner circular และ outer longitudinal ระหว่างกล้ามเนื้อชั้นในกับชั้นนอกพบ nerve plexus เรียกว่า Auerbach's plexus แทรกอยู่
4. ชั้น Tunica serosa เป็นชั้นนอกสุด ประกอบด้วย mesothelial cells เนื้อเยื่อประสานชนิด loose connective tissue เส้นเลือดและเส้นประสาท

สุปราณีและคณะ (2531) ได้ทำการศึกษาการเกิดวัยวะและลักษณะทางเนื้อเยื่อของลูกปลาปักชิวอ่อน (*Pangasianodon gigas*) ตั้งแต่อายุ 1 วันถึง 12 วัน พบว่าในลูกปลาอายุ 1 วัน กล้ามเนื้อเริ่มเจริญเห็นเป็นมัด ระบบทางเดินอาหารเป็นท่อนตรง ลูกปลาอายุ 2 วัน จะเห็นถุงไข่แดงมีขนาดเล็กลง เซลล์ตับเห็นชัดเจน ยังไม่พบตับอ่อน ในวันที่ 3 ตาและเหงือกมีการพัฒนามากขึ้นและเริ่มพบฟัน ถุงไข่แดงจะยุบหมดในวันที่ 4 และระบบทางเดินอาหารพัฒนามากรวมทั้งระบบขับถ่าย ในลูกปลาอายุ 8-9 วัน กระเพาะอาหารมีการพัฒนาสมบูรณ์

การศึกษาลักษณะจุลกายวิภาคของเนื้อเยื่อกระเพาะอาหารของปลา *catfish* ชนิดอื่นๆ

Sis *et al.* (1979) ได้ศึกษาลักษณะทางจุลกายวิภาคของปลา channel *catfish* พบว่ากระเพาะอาหารมีลักษณะเป็นรูปตัวอักษร J เยื่อบุผิวเป็นแบบ simple columnar epithelium ในขณะที่ Grizzle and Rogers (1976) ได้ศึกษาเนื้อเยื่อของระบบย่อยอาหารในปลาจอกอเมริกัน (channel *catfish*) พบว่ากระเพาะอาหารแบ่งออกเป็น 2 ส่วน คือ fundus ซึ่งเป็นบริเวณที่พบ gastric gland และ pylorus เป็นบริเวณที่ไม่พบ gastric gland แต่มีชั้น tunica muscularis หนา สอดคล้องกับการศึกษาของชลและคณะ (2530) ซึ่งได้ทำการศึกษาในปลาอุกด้าน (walking *catfish*) พบว่าปลาอุกด้านมีกระเพาะอาหารซึ่งเป็นส่วนที่ต่อมาจากหลอดอาหาร แยกจากกันโดยส่วนที่เป็นกระเพาะอาหารจะเริ่มมี gastric gland ซึ่งสามารถแบ่งได้ออกเป็น 2 ส่วน คือ กระเพาะส่วน fundus ซึ่งมีชั้น mucosa หนากว่าส่วนอื่นๆ ในช่องทางเดินอาหารและกระเพาะส่วน pylorus ซึ่งเป็นบริเวณกระเพาะอาหารที่โค้งขึ้นด้านบน ชั้น tunica muscularis มีความหนามากกว่าในกระเพาะส่วน fundus โดยกระเพาะทั้งสองส่วนประกอบด้วย simple columnar epithelium

Raji and Norouzi (2010) ได้ทำการศึกษาเนื้อเยื่อของระบบทางเดินอาหารในปลา walking *catfish* พบว่า กระเพาะอาหารแบ่งออกเป็น 3 ส่วน ได้แก่ cardia, fundus และ pylorus ในชั้น tunica mucosa ของกระเพาะอาหารประกอบด้วยเยื่อบุผิวชนิด simple columnar epithelium

Cao and Wang (2009) ได้ศึกษาเนื้อเยื่อทางเดินอาหารในปลา yellow *catfish* พบว่ากระเพาะอาหารมีลักษณะคล้ายตัวอักษร U มีเยื่อบุเป็นแบบ simple columnar epithelium และ Hernandez *et al.* (2009) ได้ศึกษาเนื้อเยื่อของปลาช่อนพบว่ากระเพาะอาหารของปลา South American *catfish* เป็นรูปคล้ายตัว J สามารถแบ่งได้ออกเป็น 3 ส่วน คือ cardia, fundus และ pylorus บริเวณกระเพาะอาหารส่วน cardia และ fundus พบ tubuloacinar glands แทรกอยู่ระหว่าง connective tissue และ smooth muscle

Ribeiro and Fanta (2000) ได้ศึกษาเนื้อเยื่อระบบทางเดินอาหารของปลา *Trichomycterus brasiliensis* ซึ่งเป็นปลาที่มีขนาดเล็กอาศัยอยู่บริเวณทวีปอเมริกาใต้ จากการศึกษาพบว่ากระเพาะอาหารในปลาชนิดนี้แบ่งออกเป็น 2 ส่วนคือ กระเพาะอาหารส่วนต้น (fundic region) พบ gastric glands และกระเพาะอาหารส่วนท้าย (pyloric region) ซึ่งกระเพาะอาหารส่วนนี้ไม่พบ gastric glands กระเพาะอาหารทั้งสองส่วนประกอบด้วยเยื่อบุผิวแบบ simple columnar epithelium โดยกระเพาะ

อาหารส่วนต้นพบชั้นกล้ามเนื้อเรียงตัวตามแนวขวางเพียงชั้นเดียว ซึ่งแตกต่างจากกระเพาะอาหาร ส่วนท้ายพบชั้นกล้ามเนื้อสองชั้นเรียงตัวในทิศทางที่แตกต่างกัน คือชั้นในมีการเรียงตัวตามแนวขวางและชั้นนอกมีการเรียงตัวของกล้ามเนื้อตามแนวยาว

ไกลโคคอนจูเกต (Glycoconjugate)

Glycoconjugate คือ สารจำพวกคาร์โบไฮเดรตที่ประกอบด้วย Oligosaccharide หรือ polysaccharide เป็นโมเลกุลคาร์โบไฮเดรตขนาดใหญ่ ที่มักจะไม่วิวอย่างอิสระแต่จะยึดจับกับโมเลกุลอื่น เช่น คาร์โบไฮเดรตจับกับไขมัน เกิดเป็นโครงสร้างผสมเรียกชื่อใหม่ว่า glycolipid หรือ คาร์โบไฮเดรตจับกับโปรตีน เรียกชื่อใหม่ว่า glycoprotein โดยการรวมกันระหว่างคาร์โบไฮเดรตกับโมเลกุลอื่นๆ ทำให้กลายเป็น macromolecule ที่มีขนาดใหญ่หรือเรียกว่า glycoconjugates ซึ่งสามารถพบได้ในสิ่งมีชีวิตทั่วไป โดยมีบทบาทสำคัญในการทำหน้าที่ในกระบวนการทางชีวภาพมากมาย

glycoconjugates อาจแบ่งได้ตามลักษณะทางกายภาพและการทำงานออกเป็น 2 กลุ่ม

1. Membrane glycoconjugates คือสารไกลโคคอนจูเกตที่เป็นส่วนประกอบของเยื่อหุ้มเซลล์ที่มีทั้งไขมัน โปรตีนและคาร์โบไฮเดรตในสัดส่วนและปริมาณที่แตกต่างกันตามชนิดหรือตำแหน่งของเยื่อหุ้มเซลล์ หรือสารไกลโคคอนจูเกตที่พบในออร์แกเนลล์ชนิดต่างๆ เช่น golgi complex

หน้าที่ของ membrane glycoconjugates เป็นตัวแสดงความสำคัญในหลายปฏิกิริยาทางชีวภาพ ได้แก่ ส่งเสริมการทำงานของฮอร์โมนการทำงานในขบวนการ cell to cell recognition และ adhesion (Raz and Lotan, 1987) และมีอิทธิพลต่อกลไกของ autoimmunity และ immunodefence

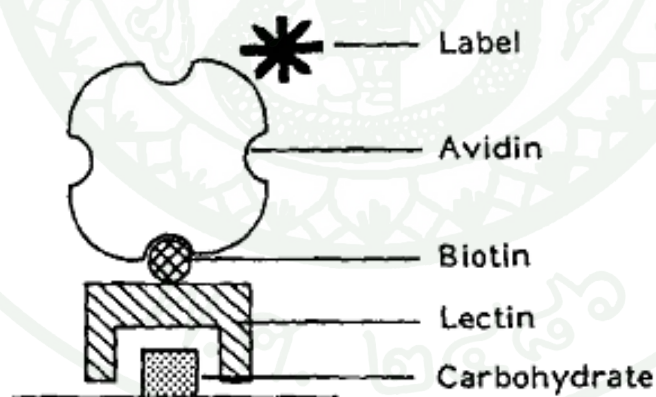
2. Secretory glycoconjugates ระบบอวัยวะบางระบบในร่างกายเช่น ในขบวนการย่อยของระบบทางเดินอาหาร จะมีการหลั่งเอ็นไซม์หลายชนิด ซึ่งสามารถย่อยโปรตีน คาร์โบไฮเดรตและไขมันได้ ซึ่งมีฤทธิ์ที่สามารถย่อยสลายผนังทางเดินอาหารได้เช่นกัน ดังนั้นจึงมีกลไกการหลั่งเมือกเพื่อป้องกันตัวเองจากการย่อยสลาย โดยเมือกเหล่านั้นเป็นพวก glycoconjugates ซึ่งมีหน้าที่เช่น เคลือบผิวทางเดินอาหาร เพื่อป้องกันการแทรกกระจายของน้ำย่อยเข้าไปทำลายเซลล์บุผิวและ

ทำหน้าที่สำคัญบนผิวเซลล์ในการเป็นแอนติเจน ป้องกันการสูญเสียน้ำ และป้องกันความเสียหายจากทางกายภาพหรือทางเคมี เป็นต้น

Lectins และ Glycoconjugate

เลคติน (lectins) เป็นโปรตีนหรือไกลโคโปรตีนที่สกัดมาจากพืช สัตว์หรือจุลินทรีย์ต่างๆ ซึ่งเลคตินที่นำมาใช้ในการศึกษาทาง Histochemistry ต้องผ่านกรรมวิธีการตกตะกอนหรือทำให้เลคตินบริสุทธิ์โดยอาศัยเทคนิคโครมาโทกราฟีชนิดต่างๆ (Sternbach, 1991) เลคตินเมื่อผ่านกรรมวิธีการทำให้บริสุทธิ์แล้ว สามารถนำไปใช้เป็นเครื่องมือในการศึกษาหน้าที่และโครงสร้างของไกลโคโปรตีน ซึ่งเลคตินที่ใช้ในการศึกษานั้นมีมากมายหลายชนิด (ตารางที่ 2) แต่ละชนิดมีคุณสมบัติในการจับจำเพาะกับน้ำตาลหรือคาร์โบไฮเดรตบนผิวเซลล์ที่แตกต่างกัน

ดังนั้นเลคตินสามารถแยกชนิดของเซลล์ได้โดยมันจะจับจำเพาะกับน้ำตาลบนผิวเซลล์ และตำแหน่งต่างๆของเซลล์ที่เลคตินสามารถจับจำเพาะกับน้ำตาล เห็นได้จากกล้องจุลทรรศน์ธรรมดา Light Microscope (LM) (ภาพที่ 7)



ภาพที่ 7 การศึกษาทางเนื้อเยื่อเคมีโดยวิธี Avidin-Biotin โดยใช้ Biotinylated lectin ซึ่ง lectin จะจับกับคาร์โบไฮเดรตบนผิวเซลล์ และหลังจากนั้นใช้วิธีการตรวจสอบ biotinylated lectin ที่ติดผลมากับ avidin

ที่มา: Brook *et al.* (1997)

จากคุณสมบัติดังกล่าว เลคตินเป็นประโยชน์อย่างมากในการนำไปศึกษาวิจัยในหลายด้าน เช่น ด้านเซลล์วิทยา ด้านชีวเคมี หรือด้านระบบภูมิคุ้มกัน เป็นต้น ปัจจุบันมีการใช้เลคตินเป็นเครื่องมือในการนำไปศึกษาวิจัยมากมายและกว้างขวาง เช่น การนำเลคตินไปใช้ในการแยกชนิดของเซลล์ตามความแตกต่างของน้ำตาลบนผิวเซลล์ หรือใช้ในการแยกหมู่เลือด เป็นต้น (Spicer and Schulte, 1992) (ตารางที่ 2)

ตารางที่ 2 ชนิดของ Lectin และหมู่ น้ำตาลที่จับกับ Lectin ที่ใช้ในการทดสอบ

| ชนิดของ Lectin | ชื่อย่อ | หมู่ น้ำตาลที่ lectin จับ |
|----------------------|---------|---|
| Canavalia ensiformis | CON A | α -linked mannose, glucose, N-acetylglucosamine |
| Glycine max | SBA | Galactose and N-acetylgalactosamine (α or β -1, 3) galactose |
| Triticum vulgare | WGA | Oligomers of N-acetylglucosamine, sialic acid |
| Dolichos biflorus | DBA | (α 1, 3)-linked N-acetylgalactosamine dimmers |
| Ulex europaeus | UEA-I | α -linked fucose |
| Ricinus communis | RCA-I | Galactose β -1, 3-4 |
| Arachishypogaea | PNA | Galactosyl (β -1, 3) N-acetylgalactosamine |

ที่มา: Soffientino *et al.* (2006)

การศึกษาทาง Histochemistry เพื่อศึกษา Glycoconjugate โดยการย้อมสีชนิดต่างๆ (Spicer and Schulte, 1992)

1. Alcian Blue pH 2.5 (AB pH 2.5)

ผลการย้อมสีจะให้สีฟ้าถึงสีน้ำเงินเข้มที่ระดับ pH 2.5 โดยมากจะติด acid glycoconjugates ขณะที่ pH 1.0 ผลการย้อมสีจะติด sulphated glycoconjugates และ mucopolysaccharide ค่อนข้างหนาแน่นมาก

2. Periodic acid- Schiff (PAS)

ผลการย้อมสีจะให้สีชมพูเข้มถึงแดง โดยวิธีนี้ขึ้นอยู่กับปฏิกิริยา oxidation ของ periodic acid บนตำแหน่ง vicinal diol groups ซึ่งพบในตำแหน่งพวก galactose, mannose, glucose, fucose และ sialic acid ของสารพวก glycoconjugates ทำให้เกิดเป็น aldehyde groups เมื่อทำปฏิกิริยากับ schiff's reagent ทำให้เกิดสีแดงหรือสีชมพูเข้ม

3. AB pH 2.5-PAS

ผลการย้อมสีจะให้สีชมพูเข้มอมม่วง ซึ่งเป็นการย้อมที่ต่อเนื่องกันโดยลำดับแรกย้อม AB pH 2.5 ก่อน จากนั้นย้อมต่อด้วย PAS ผลการย้อมสีจะให้สีผสมกันระหว่างสีฟ้าและสีแดงโดยสีฟ้าจะย้อมติด acid glycoconjugates และสีแดงย้อมติด neutral glycoconjugates

การศึกษาเนื้อเยื่อกระเพาะอาหารของปลาอื่นๆ โดยใช้ Glycoconjugate

จากการศึกษาลักษณะทางจุลกายวิภาคศาสตร์และเนื้อเยื่อเคมีพวกไกลโคคอนจูเกตของระบบทางเดินอาหารในปลา Walking catfish (*Claris batrachus*) และปลา Piranha (*Serrasalmus nattereri*) พบว่าเยื่อบุผิวของกระเพาะอาหารในปลาทั้งสองชนิดเป็นแบบ simple columnar epithelium ภายในบรรจุด้วยสารคัดหลั่งจำพวก neutral glycoproteins (Raji and Norouzi, 2010)

จากการศึกษาเนื้อเยื่อเคมีพวกไกลโคคอนจูเกตในชั้น Tunica mucosa ในระบบทางเดินอาหารของปลา *Cynoscion guatucupa* พบว่าบริเวณกระเพาะอาหารประกอบด้วยเยื่อบุผิวและต่อม ซึ่งทำหน้าที่ในการหลั่งสารเมือกจำพวกไกลโคคอนจูเกต เมื่อทำการทดสอบด้วย biotinylated lectins แต่ละบริเวณของกระเพาะอาหารจะมีการแสดงผลที่แตกต่างกัน ทั้งนี้ขึ้นอยู่กับการทำงานที่แตกต่างกันของสารคัดหลั่งในกระเพาะอาหารแต่ละบริเวณ (Goldemberg *et al.*, 2008)

Sarasquete *et al.* (1995) ได้ทำการศึกษาลักษณะทางจุลกายวิภาคศาสตร์และเนื้อเยื่อเคมีพวกไกลโคคอนจูเกตของวิวัฒนาการในระบบทางเดินอาหารของตัวอ่อนปลา Gilthead seabream (*Sparus aurata* L.) ซึ่งได้ทำการศึกษาการพัฒนาของระบบทางเดินอาหารและอวัยวะที่เกี่ยวข้องเช่น ถุงลมในตัวอ่อน *Sparus aurata* ในระยะจากการฟักไข่จนถึงวันที่ 30 วัน พบว่าในระยะนี้ส่วนของ

กระเพาะอาหารยังไม่ได้รับการพัฒนาอย่างสมบูรณ์ และประกอบด้วยเยื่อชนิด simple columnar epithelium ภายในบรรจุด้วยสารคัดหลั่งจำพวก neutral mucosubstances

Ribeiro *et al.* (1999) ได้ทำการศึกษาลักษณะทางจุลกายวิภาคศาสตร์และเนื้อเยื่อเคมีของ วิวัฒนาการในระบบทางเดินอาหารของตัวอ่อนปลา *Solea senegalensis* โดยทำการศึกษาตั้งแต่ ระยะฟักไข่จนกระทั่งอายุ 1 เดือน พบว่ากระเพาะอาหารเริ่มมีวิวัฒนาการเกิดขึ้นในวันที่ 2 หลังจากการฟัก ในวันที่ 12-20 มีการเพิ่มของจำนวนต่อมบริเวณกระเพาะอาหารและภายในบรรจุ ด้วยสารคัดหลั่งจำพวก neutral mucosubstances

จากการศึกษา Glycoconjugate ในระบบทางเดินอาหารของปลา 3 ชนิด คือปลา Gilthead sea bream (*Sparus aurata*), ปลา Senegal sole (*Solea senegalensis*) และปลา Siberian sturgeon (*Acipenser baeri*) โดยทำการศึกษาในปลาอายุตั้งแต่ฟักถึงอายุ 45 วัน พบว่าลักษณะของ Glycoconjugate ในอวัยวะของระบบทางเดินอาหารมีลักษณะที่แตกต่างกัน บริเวณ gland ต่างๆ ใน กระเพาะอาหารของปลาแต่ละชนิดบรรจุด้วยสารคัดหลั่งจำพวก neutral glycoproteins ซึ่ง ประกอบด้วยอนุพันธ์น้ำตาล mannose, galactose, fucose, N-acetyl-D-glucosamine และ N-acetyl-D-galactosamine (Sarasquete *et al.*, 2001)

อุปกรณ์และวิธีการ

อุปกรณ์

1. ตัวอย่างกระเพาะอาหารของปลาบึกช่วงอายุ 1 วัน, 3 วัน, 15 วัน, 30 วันและ 60 วันซึ่งได้รับการอนุเคราะห์จากสถาบันวิจัยการเพาะเลี้ยงสัตว์น้ำจืด จ.พระนครศรีอยุธยา
2. ชุดเครื่องมือผ่าตัด
3. อุปกรณ์ในการทำ paraffin section technique
 - 3.1 เครื่องเตรียมเนื้อเยื่ออัตโนมัติ (automatic tissue processor)
 - 3.2 เครื่องหยอดพาราฟิน (embedder)
 - 3.3 กรอบพลาสติก (embedding ring)
 - 3.4 กระถางโลหะ (mold)
4. อุปกรณ์ในการตัดเนื้อเยื่อและติดเนื้อเยื่อบนสไลด์
 - 4.1 เครื่องตัดเนื้อเยื่อแบบหมุนด้วยมือ (rotary microtome)
 - 4.2 อ่างลอยเนื้อเยื่อ (water bath)
 - 4.3 ใบมีดชนิดใช้แล้วทิ้ง (disposable blade)
 - 4.4 พู่กัน
 - 4.5 แผ่นสไลด์และกระจกปิดสไลด์
 - 4.6 เครื่องอุ่นสไลด์และตู้อบ (slide warmer and oven)
5. กล้องจุลทรรศน์แบบธรรมดา Light Microscope (LM)
6. กล้องจุลทรรศน์ olympus รุ่น FSX 100
7. กล้องถ่ายภาพเพื่อบันทึกข้อมูลและแผ่นบันทึกข้อมูล

สารเคมี


1. สารเคมีที่ใช้ในการคงสภาพตัวอย่างคือ 10% neutral buffer formalin solution
2. สารเคมีที่ใช้ในการจัดน้ำออกจากเนื้อเยื่อทำให้เนื้อเยื่อใสและการฝังเนื้อเยื่อในพาราฟิน
 - 2.1 Ethyl alcohol ระดับความเข้มข้น 70%, 80%, 95% และ 100%
 - 2.2 Xylene
 - 2.3 Paraplast plus
3. สารเคมีที่ใช้ในการติดเนื้อเยื่อบนสไลด์
 - 3.1 Ethyl alcohol ระดับความเข้มข้น 50%
 - 3.2 Egg albumin (ใช้ทาบนแผ่นสไลด์)
4. สีย้อม
 - 4.1 Hematoxylin และ Eosin (H&E)
 - 4.2 Alcian Blue (AB pH 2.5)
 - 4.3 Periodic acid Schiff (PAS)
 - 4.4 AB pH 2.5-PAS
5. สาร lectins (Vector Laboratories)
 - 5.1 Concanavalin A (CON A)
 - 5.2 Dolichos biflorus agglutinin (DBA)
 - 5.3 Peanut agglutinin (PNA)
 - 5.4 Ricinus communis agglutinin (RCA-I)
 - 5.5 Soybean agglutinin (SBA)
 - 5.6 Ulex europaeus agglutinin (UEA-I)
 - 5.7 Wheat gram agglutinin (WGA)

6. Phosphate buffer saline (PBS)

7. Peroxidase substates solution

8. Hydrogen peroxide

9. ABC reagent



วิธีการ

1. เก็บตัวอย่างกระเพาะอาหารของปลาบึกที่ช่วงอายุ 1 วัน, 3 วัน, 15 วัน, 30 วันและ 60 วัน ซึ่งได้รับการอนุเคราะห์จากสถาบันวิจัยการเพาะเลี้ยงสัตว์น้ำจืด จ.พระนครศรีอยุธยา ทำการซั่งน้ำหนักและวัดความยาวขนาดลำตัวของปลาบึกในแต่ละช่วงอายุ เมื่อสัตว์สงบลงทำการเปิดชำแหละ โดยเริ่มการกรีดบริเวณช่องท้อง

2. เก็บตัวอย่างกระเพาะอาหารของปลาบึก นำมาคงสภาพใน 10% neutral buffer formalin Solution โดยนำชิ้นเนื้อจุ่มในน้ำยาคงสภาพ (immersion) ประมาณ 24 ชั่วโมง

3. ดึงน้ำออกจากเนื้อเยื่อและทำให้เนื้อเยื่อใสโดยผ่านกระบวนการ tissue processing ดังนี้

| | | | |
|------|------------------------------|-------|---------|
| 3.1 | 70% alcohol ครั้งที่ 1 | 5 | ชั่วโมง |
| 3.2 | 70% alcohol ครั้งที่ 2 | 2 | ชั่วโมง |
| 3.3 | 80% alcohol ครั้งที่ 1 | 1 | ชั่วโมง |
| 3.4 | 80% alcohol ครั้งที่ 2 | 1 | ชั่วโมง |
| 3.5 | 95% alcohol ครั้งที่ 1 | 1 | ชั่วโมง |
| 3.6 | 95% alcohol ครั้งที่ 2 | 1 | ชั่วโมง |
| 3.7 | 100% alcohol ครั้งที่ 1 | 1 | ชั่วโมง |
| 3.8 | 100% alcohol ครั้งที่ 2 | 1 | ชั่วโมง |
| 3.9 | xylene ครั้งที่ 1 | 1 | ชั่วโมง |
| 3.10 | xylene ครั้งที่ 1 | 1 | ชั่วโมง |
| 3.11 | paraffin หลอมเหลว ครั้งที่ 1 | 1 1/2 | ชั่วโมง |
| 3.12 | paraffin หลอมเหลว ครั้งที่ 2 | 1 1/2 | ชั่วโมง |

4. เมื่อครบกำหนด 18 ชั่วโมง นำเนื้อเยื่อขึ้นจากเครื่องเตรียมเนื้อเยื่ออัตโนมัติ (automatic tissue processor) แล้วเข้าเครื่องปรับความดันสุญญากาศ (15 ปอนด์/ตารางนิ้ว) ประมาณ 10 นาที เพื่อช่วยให้ขั้นตอนการแทรกซึมของพาราฟินเข้าสู่เนื้อเยื่อดียิ่งขึ้น

5. นำกระตังยาลงที่ทาน้ำมันพร้อมที่จะฝังเนื้อเยื่อในพาราฟินโดยใช้เครื่องหยอดพาราฟิน (embedder) รอให้พาราฟินแข็งตัว แล้วแกะออกจากบล็อก ตกแต่งหน้าบล็อกโดยตัดเป็นรูปสี่เหลี่ยมคางหมู และนำบล็อกไปตัดให้เป็นแผ่นบางด้วยเครื่องตัดเนื้อเยื่อแบบหมุนด้วยมือ (rotary microtome) โดยตัดเนื้อเยื่อหนาประมาณ 5-10 μm

6. ใช้กระจกสไลด์สะอาดหยด Ethanol alcohol ความเข้มข้น 50% บนสไลด์ให้ทั่วทั้งแผ่น ใช้ฟู่กันแตะเนื้อเยื่อเบาๆ นำมาวางบนสไลด์ที่มี 50% alcohol จากนั้นเนื้อเยื่อจะยึดตัวออกและนำไปปล่อยในอ่างเนื้อเยื่อ (water bath) (ตั้งอุณหภูมิที่ 40-45 องศาเซลเซียส) อุณหภูมิที่เหมาะสมจะช่วยให้เนื้อเยื่อแผ่เรียบขึ้น ต่อมาใช้แผ่นสไลด์ที่ทำ egg albumin ช้อนตักเนื้อเยื่อที่ลอยในอ่างลอยเนื้อเยื่อ จัดวางตำแหน่งที่เหมาะสมและนำเข้าตู้อบ (ตั้งอุณหภูมิ 65 องศาเซลเซียส) เพื่อให้เนื้อเยื่อติดสไลด์ดียิ่งขึ้น

7. นำแผ่นสไลด์ที่ติดเนื้อเยื่อเสร็จสมบูรณ์แบ่งสไลด์ที่เก็บ section กระเพาะอาหารออกเป็น 3 กลุ่ม คือ

7.1 สีย้อม Hematoxylin และ Eosin (H&E) เพื่อดูโครงสร้างทั่วไป ขจัดพาราฟินออกจากเนื้อเยื่อโดย xylene 2 ครั้งๆละ 5 นาที เอน้ำเข้าเนื้อเยื่อโดย alcohol เริ่มจาก 100% alcohol และ 95% alcohol อย่างละ 2 นาที ล้างออกด้วยน้ำกลั่น และย้อมด้วย Hematoxylin ประมาณ 7 นาที ล้างสีส่วนเกินออกโดยจุ่มใน 1% acid alcohol ประมาณ 2-3 ครั้งและล้างออกด้วยน้ำกลั่น 1-2 นาที ปรับเนื้อเยื่อให้มีสภาพเป็นกลางโดยจุ่มใน ammonia water ประมาณ 3-4 ครั้งและล้างออกด้วยน้ำกลั่น 1-2 นาที ต่อมา conterstain ด้วย Eosin 2 นาที และขจัดน้ำออกจากเนื้อเยื่อเริ่มจาก 95% alcohol 2 ครั้ง ครั้งละ 15 วินาที และ 100% alcohol 2 ครั้ง ครั้งละ 2 นาที ต่อมาขจัดแอลกอฮอล์และทำให้เนื้อเยื่อใสโดย xylene 3 ครั้ง ครั้งละ 2 นาที จากนั้นหยด permount ปิดด้วย cover glass นำไปส่องกล้องจุลทรรศน์ (ศุภลักษณ์, 2545)

7.2 เทคนิคเนื้อเยื่อทางเคมี

7.2.1 สีย้อม Alcian Blue (AB pH 2.5) ขจัดพาราฟินออกจากเนื้อเยื่อโดย xylene 2 ครั้งๆละ 5 นาที เอน้ำเข้าเนื้อเยื่อโดย alcohol เริ่มจาก 100% alcohol และ 95% alcohol อย่างละ 2 นาที ล้างออกด้วยน้ำกลั่น และย้อมด้วย Alcian Blue (AB pH 2.5) ประมาณ 30 นาที ล้างออกด้วยน้ำ

กลั่น 3 นาที และ conterstain ด้วย Hematoxylin 1 ครั้ง ล้างออกด้วยน้ำกลั่น 2-3 นาที จากนั้นขจัดน้ำออกจากเนื้อเยื่อเริ่มจาก 95% alcohol 2 ครั้ง ครั้งละ 15 วินาที และ 100% alcohol 2 ครั้ง ครั้งละ 2 นาที ต่อมาขจัดแอลกอฮอล์และทำให้เนื้อเยื่อใสโดย xylene 3 ครั้ง ครั้งละ 2 นาที จากนั้นหยด permount ปิดด้วย cover glass นำไปส่องกล้องจุลทรรศน์ (ศุภลักษณ์, 2545)

7.2.2 สีย้อม Periodic acid- Schiff (PAS) ขจัดพาราฟินออกจากเนื้อเยื่อโดย xylene 2 ครั้ง ครั้งละ 5 นาที เอน้ำเข้าเนื้อเยื่อโดย alcohol เริ่มจาก 100% alcohol และ 95% alcohol อย่างละ 2 นาที ล้างออกด้วยน้ำกลั่น จุ่ม Periodic acid 5 นาที ล้างออกด้วยน้ำกลั่น 5 นาที และจุ่มใน Schiff reagent 10 นาที จากนั้นจุ่มในสารละลาย sodium metabisulfite 3 ครั้ง ครั้งละ 1 นาที ล้างออกด้วยน้ำกลั่น 5 นาที และ conterstain ด้วย Hematoxylin 1 ครั้ง ล้างออกด้วยน้ำกลั่น 2-3 นาที จากนั้นขจัดน้ำออกจากเนื้อเยื่อเริ่มจาก 95% alcohol 2 ครั้ง ครั้งละ 15 วินาที และ 100% alcohol 2 ครั้ง ครั้งละ 2 นาที ต่อมาขจัดแอลกอฮอล์และทำให้เนื้อเยื่อใสโดย xylene 3 ครั้ง ครั้งละ 2 นาที จากนั้นหยด permount ปิดด้วย cover glass นำไปส่องกล้องจุลทรรศน์ (ศุภลักษณ์, 2545)

7.2.3 สีย้อม AB pH 2.5-PAS เป็นการย้อมต่อเนื่องของสีย้อม 2 ชนิด โดยเริ่มจากการขจัดพาราฟินออกจากเนื้อเยื่อโดย xylene 2 ครั้ง ครั้งละ 5 นาที เอน้ำเข้าเนื้อเยื่อโดย alcohol เริ่มจาก 100% alcohol และ 95% alcohol อย่างละ 2 นาที ล้างออกด้วยน้ำกลั่นและย้อมด้วย Alcian Blue (AB pH 2.5) ประมาณ 30 นาที ล้างออกด้วยน้ำกลั่น 3 นาที และย้อมต่อเนื่องด้วย PAS และล้างออกด้วยน้ำกลั่น 3 นาที conterstain ด้วย Hematoxylin 1 ครั้ง ล้างออกด้วยน้ำกลั่น 2-3 นาที จากนั้นขจัดน้ำออกจากเนื้อเยื่อเริ่มจาก 95% alcohol 2 ครั้ง ครั้งละ 15 วินาที และ 100% alcohol 2 ครั้ง ครั้งละ 2 นาที ต่อมาขจัดแอลกอฮอล์และทำให้เนื้อเยื่อใสโดย xylene 3 ครั้ง ครั้งละ 2 นาที จากนั้นหยด permount ปิดด้วย cover glass นำไปส่องกล้องจุลทรรศน์ (ศุภลักษณ์, 2545)

7.3 เทคนิคการใช้สาร lectins เริ่มจากการขจัดพาราฟินออกจากเนื้อเยื่อโดย xylene 2 ครั้ง ครั้งละ 5 นาที เอน้ำเข้าเนื้อเยื่อโดย alcohol เริ่มจาก 100% alcohol, 95% alcohol และ 70% alcohol อย่างละ 2 นาที จุ่มใน PBS (Phosphate Buffered Saline) 5 นาที หยดด้วย H_2O_2 เป็นเวลา 30 นาที จากนั้นเขี่ยรอบเนื้อเยื่อให้แห้งต่อมาหยดด้วย lectins ซึ่งสามารถสกัดได้จากส่วนต่างๆของพืช ทำการย้อมเนื้อเยื่อโดยชุด lectins สำเร็จรูปจาก Vector Laboratories, Inc (Burlingame, CA, USA) โดยนำ Lectin แต่ละชนิด (น้ำหนักสาร 1 มิลลิกรัม) เจือจางใน PBS (Phosphate Buffered Saline) ที่ pH 7.4 เจือจางจนได้ความเข้มข้นสุดท้ายเป็น 40 $\mu\text{g/ml}$ จากนั้นหยด lectins ที่เจือจางแล้วให้ท่วม

เนื้อเยื่อ ที่ไว้ประมาณ 30 นาที จากนั้นนำไปจุ่มใน PBS 3 ครั้งๆละ 5 นาที เช็ดรอบเนื้อเยื่อให้แห้ง ซึ่งการทดลองใช้ Biotinylated lectins 7 ชนิด ได้แก่ Con A, DBA, PNA, RCA-I, SBA, UEA-I และ WGA ต่อมาหยด ABC kit (Avidin Biotinylated Complex) เตรียมโดยนำสารละลาย Reagent A (Avidin) และ Reagent B (Biotin) อย่างละ 0.2 มิลลิลิตร ผสมรวมกับ PBS 10 มิลลิลิตร โดยเตรียมก่อนใช้งานประมาณ 30 นาที จากนั้นนำมาหยดให้ทั่วเนื้อเยื่อที่ไว้ประมาณ 30 นาที เมื่อครบกำหนดนำสไลด์มาจุ่มใน PBS 3 ครั้ง ครั้งละ 5 นาที

จากนั้นหยด DAB Substrate Kit (3, 3'-diaminobenzidine) เตรียมโดยหยด DAB 0.2 มิลลิลิตร ลงใน PBS 5 มิลลิลิตร ก่อนใช้งานให้เติม Hydrogen peroxide 0.1 มิลลิลิตร ลงใน DAB ที่ได้เตรียมไว้ผสมให้เข้ากัน จากนั้นนำไปหยดให้ทั่วเนื้อเยื่อที่ไว้ประมาณ 5 นาที นำไปล้างด้วยน้ำกลั่นและ conterstain ด้วย Hematoxylin 1 ครั้ง เพื่อให้นิวเคลียสชัดเจนยิ่งขึ้น จากนั้นล้างออกด้วยน้ำกลั่น 3-4 นาที จากนั้นขจัดน้ำออกจากเนื้อเยื่อเริ่มจาก 95% alcohol 2 ครั้ง ครั้งละ 15 วินาที และ 100% alcohol 2 ครั้ง ครั้งละ 2 นาที ต่อมาขจัดแอลกอฮอล์และทำให้เนื้อเยื่อใสโดย xylene 3 ครั้ง ครั้งละ 2 นาที จากนั้นหยด permount ปิดด้วย cover glass นำไปส่องกล้องจุลทรรศน์เพื่อดูโครงสร้างต่างๆต่อไป

การวิเคราะห์ความเข้มของการติดของ Lectin

ทำการถ่ายภาพด้วยกล้องจุลทรรศน์ olympus รุ่น FSX 100 โดยใช้ในการคำนวณจากโปรแกรม Image Analysis Software (Cell D; Olympus)

1. ถ่ายภาพจาก สไลด์เนื้อเยื่อ 3 สไลด์
2. แปลงภาพที่ได้เป็น gray scale image
3. วัดค่าความเข้มในการติดสี histochemistry และ lectin 10 จุด/พื้นที่ (epithelium/glands)
4. นำค่าที่ได้จาก 3 slides มาหาค่าเฉลี่ยและค่าเบี่ยงเบนมาตรฐาน ซึ่งค่าเฉลี่ยที่ได้เป็นค่าความเข้มใน 1 ตำแหน่ง

5. นำค่าความเข้มสีที่วัดได้ ในการศึกษาค้างนี้มีระดับตั้งแต่ 0-30 แล้วนำมาแบ่งออกเป็น 4 กลุ่ม คือ

| | | |
|-----|---------------|--------------|
| - | (< 0.00) | ไม่คิดสี |
| + | (0.00-10.00) | คิดสีอ่อน |
| ++ | (10.01-20.00) | คิดสีปานกลาง |
| +++ | (20.01-30.00) | คิดสีเข้ม |

สถานที่และระยะเวลาทำงานวิจัย

สถานที่ทำงานวิจัย

1. ขั้นตอนการเก็บตัวอย่างกระเพาะอาหารของปลาบึกช่วงอายุต่างๆคือ 1 วัน, 3 วัน, 15 วัน, 30 วัน และ 60 วัน ซึ่งได้รับการอนุเคราะห์จากสถาบันวิจัยการเพาะเลี้ยงสัตว์น้ำจืด จังหวัดพระนครศรีอยุธยา
2. ขั้นตอนการเตรียมเนื้อเยื่อทางเคมี การทำสไลด์ การย้อมสีด้วยเทคนิคต่างๆ รวมถึงการบันทึกภาพภายใต้กล้อง ดำเนินการ ณ ห้องเตรียมปฏิบัติการจุลกายวิภาคศาสตร์ ภาควิชากายวิภาคศาสตร์ คณะสัตวแพทยศาสตร์ มหาวิทยาลัยเกษตรศาสตร์ วิทยาเขตบางเขน แขวงลาดยาว จตุจักร กรุงเทพมหานคร

ระยะเวลาทำงานวิจัย

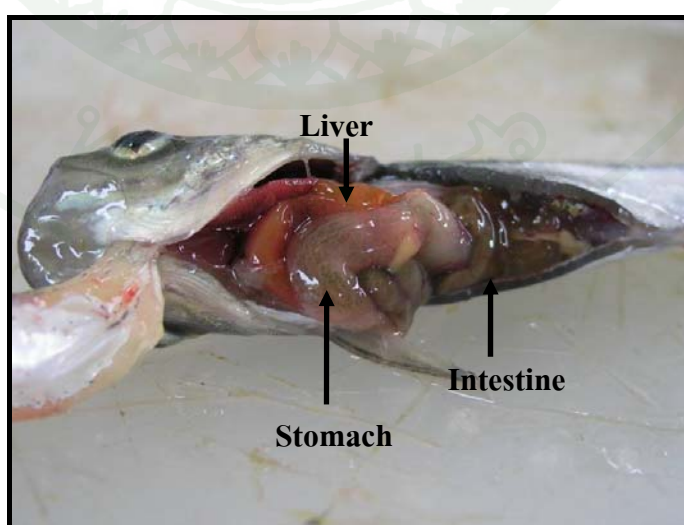
ใช้เวลาทั้งหมดประมาณ 1 ปี ตั้งแต่เดือน กันยายน 2554 - ตุลาคม 2555

ผลและวิจารณ์

ผล

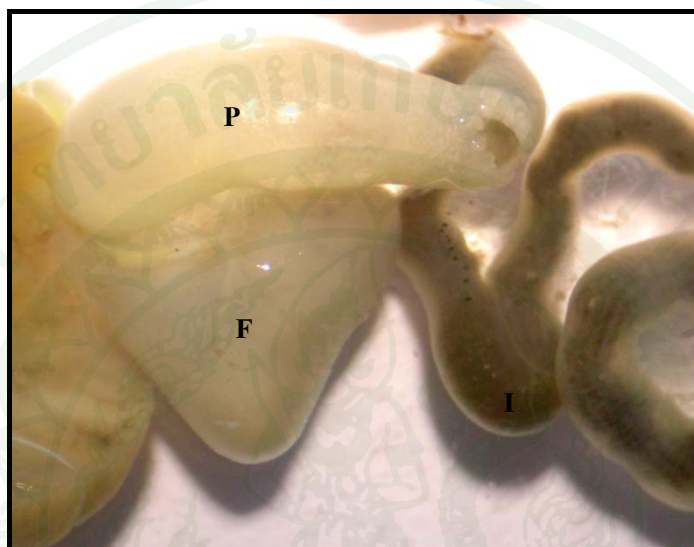
ลักษณะทางกายวิภาคศาสตร์ของกระเพาะอาหารของปลาบึก

ผลการเปิดช่องท้องลูกปลาบึก (*Pangasianodon gigas chevey*) ที่ช่วงอายุต่างๆ คือ 1 วัน, 3 วัน, 15 วัน, 30 วันและ 60 วันโดยนำปลาวางลงบนถาดปฏิบัติการให้หัวปลาชี้ไปทางด้านซ้ายใช้กรรไกรปลายแหลมเจาะเข้าไปทางด้านท้องเลขรูทวารไปทางหางเล็กน้อย แล้วตัดขึ้นไปด้านข้างของลำตัวขึ้นไปประมาณกลางตัว หรือก่อนไปครึ่งบนของลำตัวเล็กน้อย อาจต้องใช้มีดผ่าตัดช่วยชำแหละส่วนเนื้อที่หนาด้วย จากนั้นตัดย้อนไปทางด้านหัวขนานไปกับลำตัวจนถึงกระดูกปิดกระดูกซี่โครงหรือไปจรดขอบของช่องเหงือกแล้ววกลงมาเฉียงไปทางด้านท้อง จนกระทั่งถึงบริเวณอก (thoracic) การตัดหรือชำแหละต้องทำด้วยความระมัดระวังเป็นพิเศษอย่าให้ปลายกรรไกรหรือมีด ไปถูกอวัยวะภายในเกิดการฉีกขาดเสียก่อน เมื่อได้ตัดผนังลำตัวไปสามด้านแล้วก็สามารถจะคลบชิ้นเนื้อที่ถูกตัดนั้นลงมาทางด้านล่างได้ หรืออาจจะตัดแผ่นเนื้อปิดช่องท้องนั้นทิ้งไปได้ หากมีเลือดเปรอะตัวปลาอยู่ควรล้างน้ำให้สะอาด ผลการศึกษาพบว่ากระเพาะอาหาร (stomach) ของปลาบึก เป็นอวัยวะค่อนข้างใหญ่เห็นได้อย่างชัดเจน ลักษณะการวางตัวของกระเพาะอาหารพบว่าอยู่บริเวณใต้ตับ และเป็นส่วนที่ติดต่อมาจากหลอดอาหาร (ภาพที่ 8)



ภาพที่ 8 ตำแหน่งการวางตัวของกระเพาะอาหาร (Stomach) ของลูกปลาอายุ 60 วัน

จากการเก็บตัวอย่างกระเพาะอาหาร (stomach) ของลูกปลาบึก พบว่าลักษณะทางกายวิภาคศาสตร์ของกระเพาะอาหารมีลักษณะคล้ายรูปตัว J (J-shape) มองด้วยตาเปล่าแบ่งออกเป็น 2 ส่วน ส่วนต้นที่ติดกับหลอดอาหารเรียกว่า fundus ส่วนปลายที่ติดกับลำไส้ส่วนต้นเรียกว่า pylorus (ภาพที่ 9)

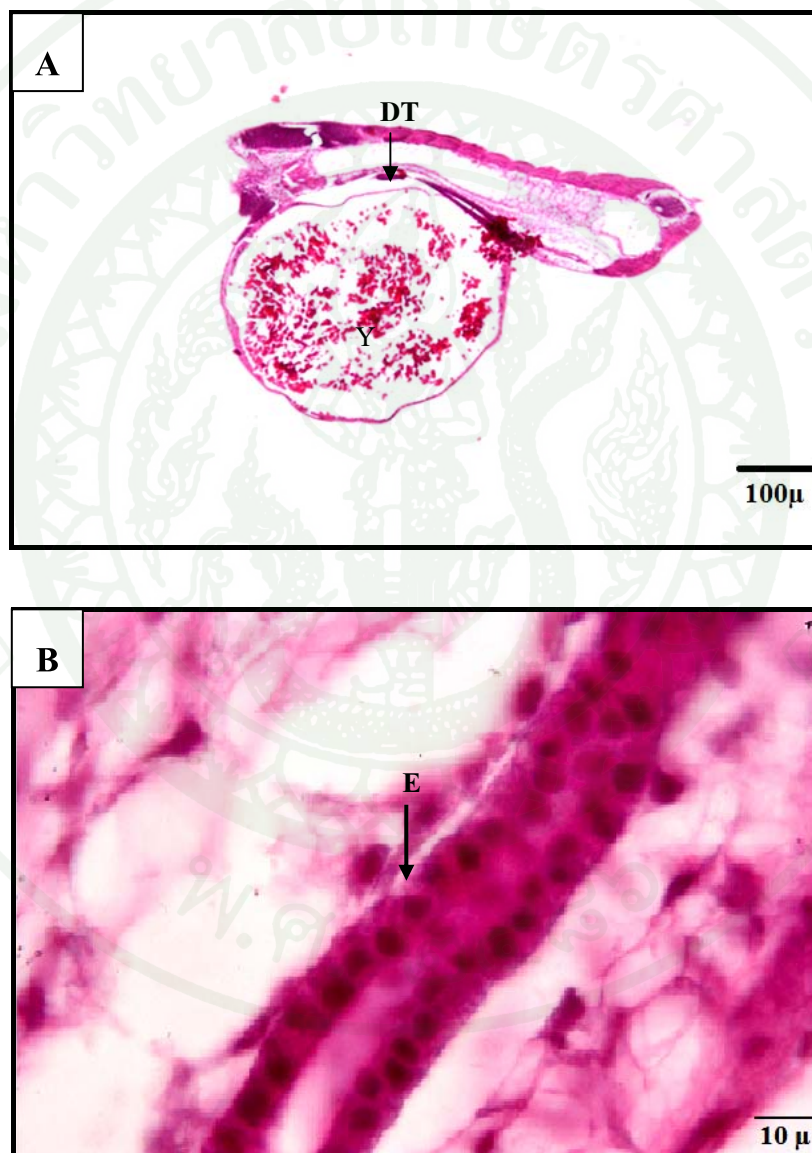


ภาพที่ 9 ลักษณะรูปร่างของกระเพาะอาหารที่มีคล้ายรูปตัว J มองด้วยตาเปล่าสามารถแบ่งออกเป็น 2 ส่วน ส่วนต้นที่ติดกับหลอดอาหารเรียกว่า fundus (F) ส่วนปลายที่ติดกับลำไส้ส่วนต้น (I) เรียกว่า pylorus (P)

จากการศึกษาลักษณะทางจุลกายวิภาคศาสตร์ของกระเพาะอาหารของลูกปลาบึกที่ช่วงอายุที่แตกต่างกันเพื่อดูโครงสร้างทั่วไปโดยการย้อมด้วย Hematoxylin และ Eosin (H&E) ผลการศึกษาพบว่าลักษณะทางจุลกายวิภาคศาสตร์ของกระเพาะอาหารของลูกปลาบึกในแต่ละช่วงอายุมีลักษณะโครงสร้างที่แตกต่างกัน

ลูกปลาอายุ 1 วัน

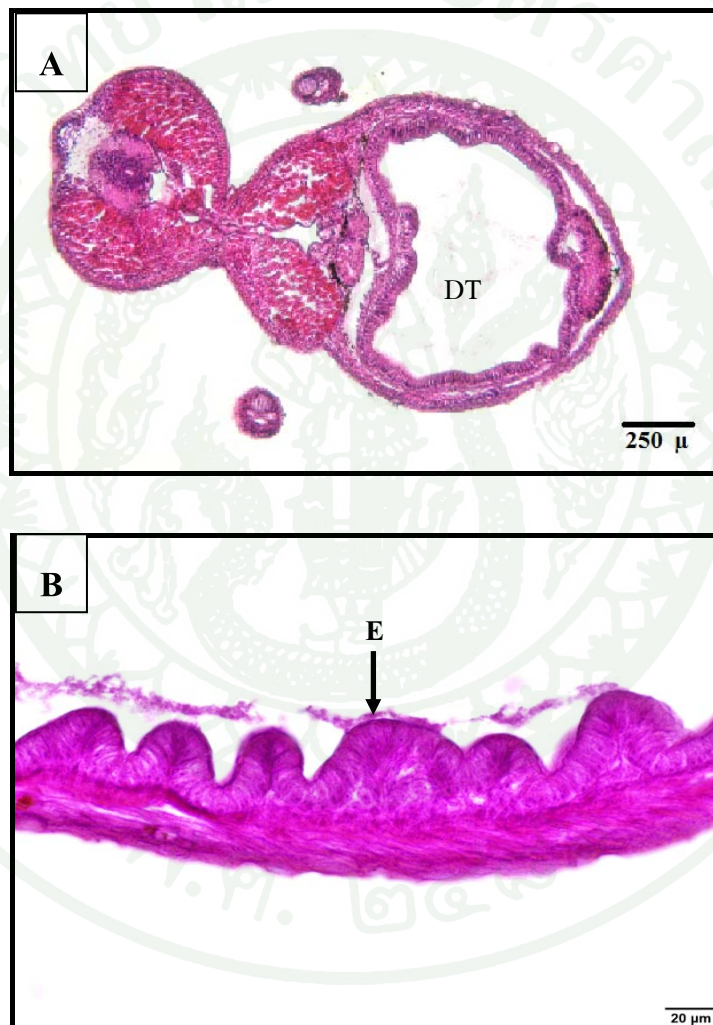
การศึกษาพัฒนาการทางเนื้อเยื่อวิทยาของระบบทางเดินอาหารในลูกปลาบึงกอายุ 1 วันพบถุงไข่แดง (Yolk sac) มีขนาดใหญ่ประมาณ 1 ใน 3 ของความยาวลำตัว วางอยู่ใต้ท่อทางเดินอาหาร (ภาพที่ 10A) ทางเดินอาหารมีลักษณะเป็นท่อตรงบุด้วย simple cuboidal epithelium (ภาพที่ 10B)



ภาพที่ 10 โครงสร้างทางจุลกายวิภาคศาสตร์ของกระเพาะอาหารของลูกปลาบึงกอายุ 1 วันโดยการย้อมด้วย Hematoxylin และ Eosin (H&E) พบว่าถุงไข่แดง (Y) มีขนาดใหญ่และระบบทางเดินอาหาร (DT) มีลักษณะเป็นท่อตรงบุด้วย simple cuboidal epithelium (E)

ลูกปลาอายุ 3 วัน


ในวันที่ 3 หลังจากฟักออกเป็นตัว พบว่าถุงไข่แดงลดขนาดลงจนเกือบมองไม่เห็นและหดรตัวไปอยู่ในช่องท้อง ระบบท่อทางเดินอาหาร (DT) พัฒนามากขึ้น (ภาพที่ 11A) เยื่อของกระเพาะอาหารมีการพัฒนาโดยพบว่าชั้น Tunica mucosa ของกระเพาะอาหารเริ่มยกตัวขึ้น ประกอบด้วยเซลล์แบบ simple columnar epithelium นิวเคลียสมีลักษณะรีเรียงตัวที่ฐานของเซลล์ (ภาพที่ 11B)



ภาพที่ 11 โครงสร้างทางจุลกายวิภาคศาสตร์ของกระเพาะอาหารของลูกปลาบึงอายุ 3 วัน โดยการย้อมด้วย Hematoxylin และ Eosin (H&E) พบท่อทางเดินอาหาร (DT) ซึ่งเยื่อของกระเพาะอาหารประกอบด้วยเซลล์แบบ simple columnar epithelium (E) นิวเคลียสมีลักษณะรีเรียงตัวที่ฐานของเซลล์

ลูกปลาอายุ 15 วัน

ในวันที่ 15 หลังจากฟักออกเป็นตัวไม่พบถุงไข่แดง พบเศษอาหาร (content) ในกระเพาะอาหาร ระบบทางเดินอาหาร (DT) มีการพัฒนาเพิ่มมากขึ้น (ภาพที่ 12A) เยื่อบุกระเพาะอาหารมีการพัฒนาเพิ่มมากขึ้น ซึ่งพบว่าชั้น Tunica mucosa ยกตัวสูงขึ้นทำให้เห็น lumen มีขนาดเล็กกลง (ภาพที่ 12B)



ภาพที่ 12 โครงสร้างทางจุลกายวิภาคศาสตร์ของกระเพาะอาหารของลูกปลาอายุ 15 วัน โดยการย้อมด้วย Hematoxylin และ Eosin (H&E) พบว่าเยื่อบุกระเพาะอาหาร (E) มีการพัฒนาเพิ่มมากขึ้น

ลูกปลาอายุ 30 วัน

ในวันที่ 30 หลังจากฟักออกเป็นตัว พบว่ากระเพาะอาหารมีการเจริญเห็นเป็นชั้นต่างๆ ได้อย่างชัดเจน ซึ่งชั้นผนังของกระเพาะอาหารมีการเจริญพัฒนาได้อย่างสมบูรณ์ กระเพาะอาหารของปลาบึกในช่วงอายุนี้มีการเปลี่ยนแปลงคือ มีลักษณะเป็นถุงคล้ายตัวอักษร J แบ่งออกเป็น 2 ส่วน ส่วนต้นที่ติดกับหลอดอาหารเรียกว่า fundus ส่วนปลายเรียกว่า pylorus ลักษณะโครงสร้างของกระเพาะอาหารแต่ละส่วนมีลักษณะที่แตกต่างกัน ซึ่งประกอบไปด้วยโครงสร้างที่แบ่งออกได้เป็นชั้นต่างๆ จากด้านในไปสู่ด้านนอก

กระเพาะอาหารส่วน fundus มีผนังประกอบด้วยเนื้อเยื่อ 4 ชั้นดังนี้ (ภาพที่ 13A)

1. ชั้น Tunica mucosa เป็นส่วนที่บุบริเวณทางเดินอาหาร อยู่ถัดออกมาจาก lumen ชั้น Tunica mucosa เป็นชั้นที่หนากว่าชั้นอื่นๆ มี mucosal folds ขนาดใหญ่ ชั้นนี้ประกอบด้วยชั้นย่อยๆ ได้แก่

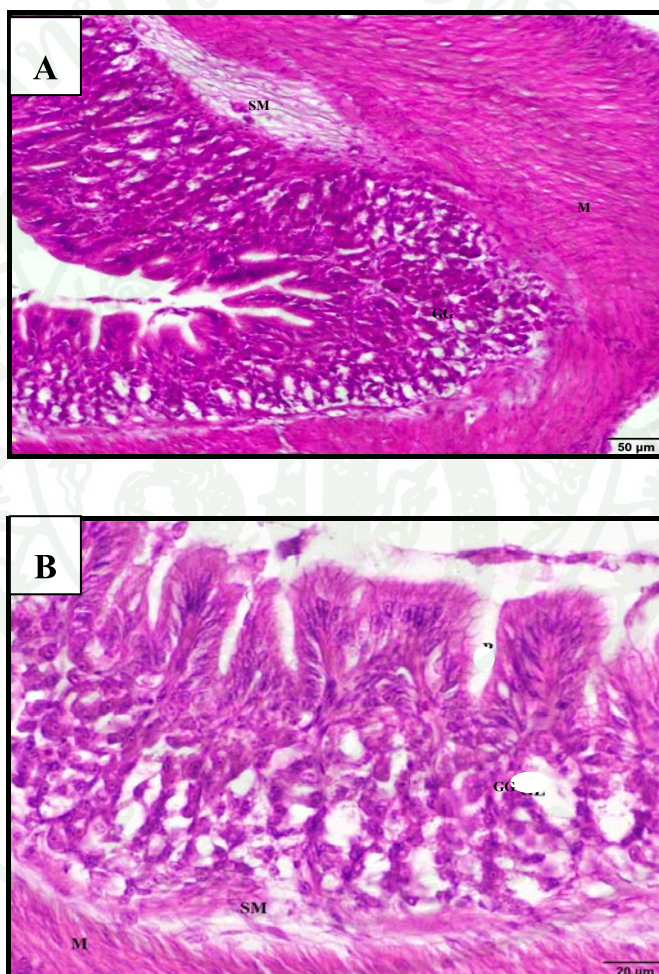
1.1 Epithelium ประกอบด้วยเยื่อบุผิวชนิด simple columnar epithelium ไม่มี goblet cells แทรก ลักษณะของเซลล์เยื่อบุผิวเป็น columnar cell มีนิวเคลียสที่อยู่พื้นฐานของเซลล์

1.2 Lamina propria พบ gastric glands เจริญดีตลอดความยาวของชั้นนี้ ลักษณะของ gastric glands เป็นชนิด simple branched tubular glands ระหว่าง gastric glands มีเนื้อเยื่อประสานแทรกอยู่ตลอด ซึ่งจะเปิดเข้าสู่ gastric pits เซลล์ของต่อมมีลักษณะคล้ายปิรามิด นิวเคลียสกลมอยู่ใกล้ฐานของเซลล์ cytoplasm ดิคสีชมพู (ภาพที่ 13B)

1.3 Muscularis mucosae เป็นชั้นของกล้ามเนื้อเรียบบางๆ เรียงตัวตามยาวมองเห็นได้ยังไม่ชัดเจนแทรกอยู่ระหว่างชั้น lamina propria กับชั้น submucosa

2. ชั้น Tunica Submucosa เป็นชั้นถัดออกมาจากชั้น mucosa ประกอบด้วยเนื้อเยื่อเกี่ยวพันที่เกาะกันอย่างหลวมๆ พบเส้นเลือดขนาดเล็กมาหล่อเลี้ยง

3. ชั้น Tunica muscularis เป็นชั้นของกล้ามเนื้อเรียบเรียงตัว 2 ชั้นคือ inner circular และ outer longitudinal ซึ่งกล้ามเนื้อชั้นในจะมีความหนากว่าชั้นนอก ระหว่างกล้ามเนื้อชั้นในกับชั้นนอกพบ Auerbach's plexus แทรกอยู่
4. ชั้น Tunica serosa เป็นชั้นนอกสุด ประกอบด้วย mesothelial cells เนื้อเยื่อประสานชนิด loose connective tissue ในบางช่วงจะพบหลอดเลือดแทรกอยู่



ภาพที่ 13 โครงสร้างทางจุลกายวิภาคศาสตร์ของกระเพาะอาหารส่วน fundus ของลูกปลาน้ำจืดอายุ 30 วัน โดยการย้อมด้วย Hematoxylin และ Eosin (H&E) พบว่าพบ gastric glands (GG) เจริญดีตลอดความยาวของชั้น lamina propria ชั้น Tunica Submucosa (SM) ประกอบด้วยเนื้อเยื่อเกี่ยวพันอย่างหลวมๆ และชั้น Tunica muscularis (M) กล้ามเนื้อชั้นในจะมีความหนากว่าชั้นนอก

กระเพาะอาหารส่วน pylorus เป็นกระเพาะอาหารส่วนที่ต่อจาก fundus ผนังประกอบด้วยเนื้อเยื่อชั้นต่างๆดังนี้

1. ชั้น Tunica mucosa มีลักษณะเป็น mucosal fold ประกอบด้วยผนังชั้นย่อยๆได้แก่ (ภาพที่ 14)

1.1 Epithelium เป็นชั้นเยื่อบุผิวชนิด simple columnar epithelium ไม่พบ goblet cells แทรก

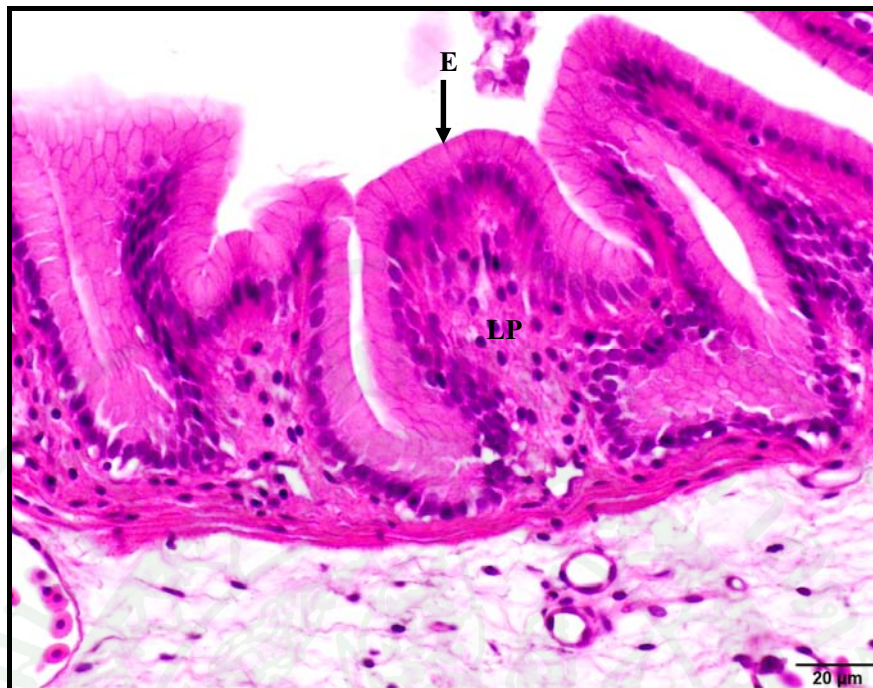
1.2 Lamina propria ประกอบด้วยเนื้อเยื่อประสานชนิด loose connective tissue ไม่พบ gastric glands ในชั้นนี้ พบ lymphocyte กระจายอยู่ทั่วไป และมีเส้นเลือดฝอยมาเลี้ยง

1.3 Muscularis mucosae เป็นชั้นของกล้ามเนื้อเรียบติดต่อมาจากกระเพาะส่วน fundus เรียงตัวตามยาวติดต่อกันค่อนข้างสม่ำเสมอตลอดความยาวของกระเพาะส่วน pylorus

2. ชั้น Tunica Submucosa ประกอบด้วยเนื้อเยื่อประสานชนิด dense connective tissue มีหลอดเลือดขนาดเล็กมาเลี้ยง

3. ชั้น Tunica muscularis เป็นชั้นของกล้ามเนื้อเรียบเรียงตัว 2 ชั้นคือ inner circular และ outer longitudinal ระหว่างกล้ามเนื้อชั้นในกับชั้นนอก เมื่อเปรียบเทียบกับกระเพาะส่วน fundus พบว่าชั้นในของกระเพาะส่วน pylorus จะหนากว่าพบ nerve plexus เรียกว่า Auerbach's plexus แทรกอยู่

4. ชั้น Tunica serosa เป็นชั้นนอกสุด ประกอบด้วย mesothelial cells เนื้อเยื่อประสานชนิด loose connective tissue เส้นเลือดและเส้นประสาท

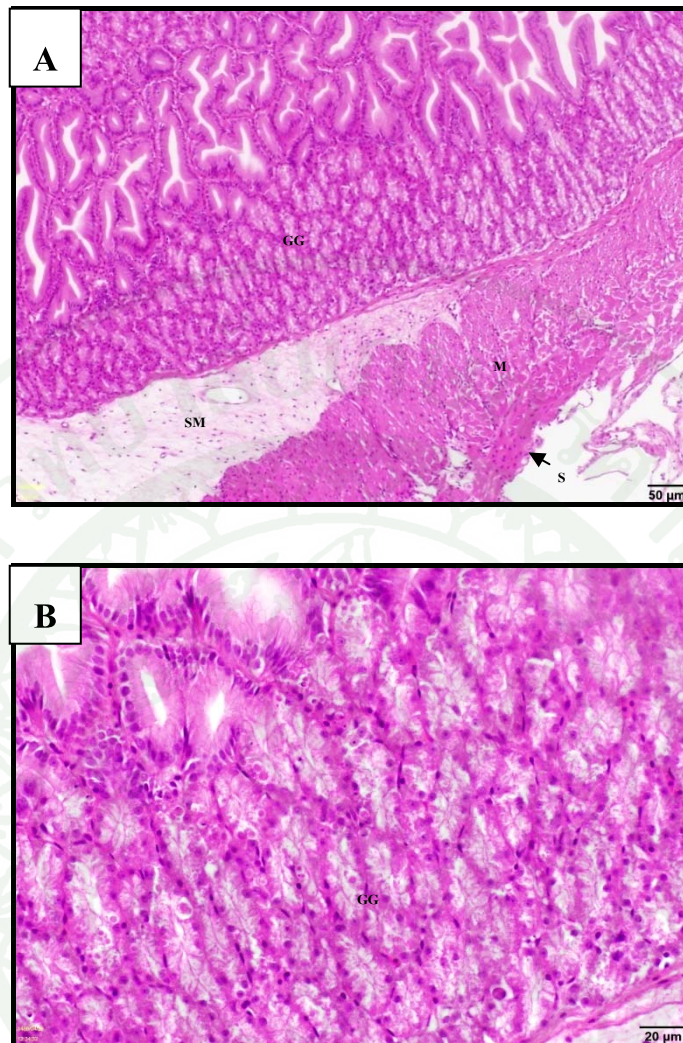


ภาพที่ 14 โครงสร้างทางจุลกายวิภาคศาสตร์ของกระเพาะอาหารส่วน pylorus ของลูกปลาบึกอายุ 30 วัน โดยการย้อมด้วย Hematoxylin และ Eosin (H&E) พบว่า เยื่อบุกระเพาะอาหาร (E) มีลักษณะเป็น simple columnar epithelium ชั้น Lamina propria (LP) ประกอบด้วย เนื้อเยื่อประสานชนิด loose connective tissue ไม่พบ gastric glands ในชั้นนี้ พบ lymphocyte กระจายอยู่ทั่วไป และมีเส้นเลือดฝอยมาเลี้ยง

ลูกปลาอายุ 60 วัน

ในวันที่ 60 หลังจากฟักออกเป็นตัว พบว่ากระเพาะอาหารมีการเจริญเห็นเป็นชั้นต่างๆ ได้ อย่างชัดเจน ซึ่งเป็นการเจริญพัฒนาได้อย่างสมบูรณ์เช่นเดียวกับลูกปลาอายุ 30 วัน แต่กระเพาะอาหารของปลาบึกในช่วงอายุนี้มีการเปลี่ยนแปลงคือ มีการขยายขนาดและเพิ่มจำนวนเซลล์ชั้น กล่ำวคือ (ภาพที่ 15A)

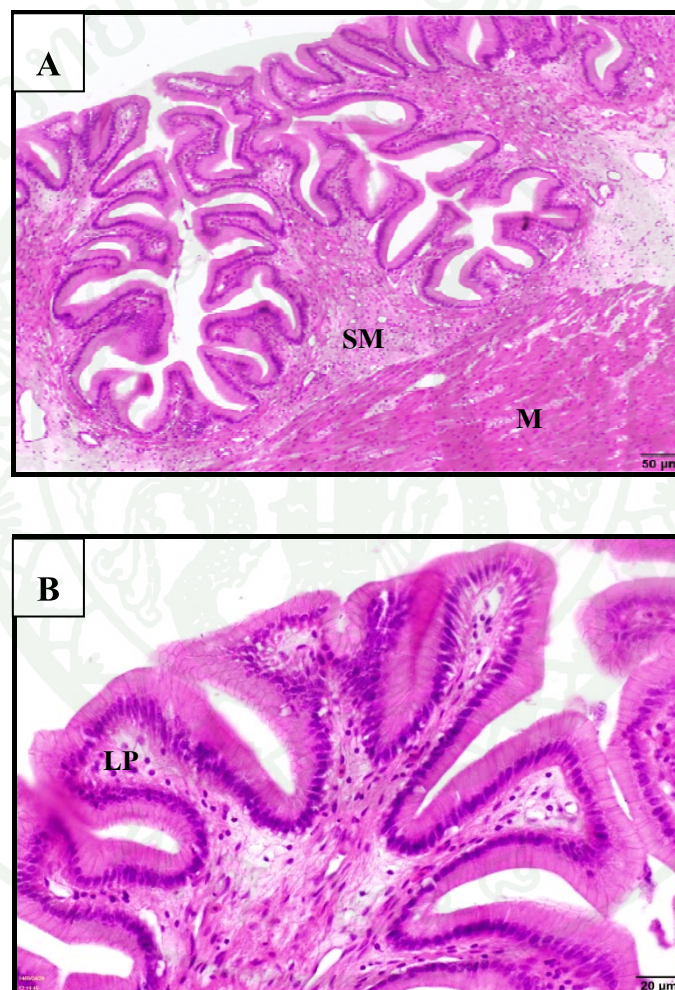
กระเพาะอาหารส่วน fundus ซึ่งเป็นส่วนที่ต่อจากหลอดอาหารส่วนปลาย ชั้น Tunica mucosa ประกอบด้วย simple columnar epithelium มีนิวเคลียสอยู่ที่ฐาน ชั้น lamina propria ซึ่งเป็นเนื้อเยื่อเกี่ยวพันบางๆ คำจุน gastric glands (ภาพที่ 15B) ชั้น Muscularis mucosae เป็นชั้นของกล้ามเนื้อเรียบบางๆ เรียงตัวตามยาวมองเห็นได้อย่างชัดเจน แทรกอยู่ระหว่างชั้น lamina propria กับชั้น Tunica submucosa ถัดมาจะเป็นชั้น Tunica submucosa ซึ่งประกอบด้วยเนื้อเยื่อเกี่ยวพันที่เกาะกันอย่างหลวมๆ ชั้นนี้จะเห็นหลอดเลือดขนาดเล็กมาหล่อเลี้ยง ต่อจากนั้นจะเป็นชั้น Tunica muscularis ซึ่งประกอบด้วยกล้ามเนื้อเรียบเรียงตัว 2 ชั้น ชั้นในเรียงตัวเป็นวงกลมมีความหนา มากกว่าชั้นนอกซึ่งเรียงตัวกันตามยาว และที่บริเวณนี้จะพบเส้นประสาทแทรกอยู่ ชั้นนอกสุดคือชั้น Tunica serosa ซึ่งเป็นเนื้อเยื่อเกี่ยวพันและ mesothelium ในบางช่วงจะพบหลอดเลือดแทรกอยู่



ภาพที่ 15 โครงสร้างทางจุลกายวิภาคศาสตร์ของกระเพาะอาหารส่วน fundus ของลูกปลาบึกอายุ 60 วัน โดยการย้อมด้วย Hematoxylin และ Eosin (H&E) พบว่าพบ gastric glands (GG) เจริญดีตลอดความยาวของชั้น lamina propria ชั้น Tunica submucosa (SM) ประกอบด้วยเนื้อเยื่อเกี่ยวพันอย่างหลวมๆ และชั้น Tunica muscularis (M) ซึ่งมีการขยายขนาดเพิ่มจำนวนเซลล์มากขึ้นจากลูกปลาบึกอายุ 30 วัน และมีชั้น Tunica serosa (S) เป็นชั้นนอกสุด

กระเพาะอาหารส่วน pylorus ในลูกปลาอายุ 60 วันประกอบด้วยชั้น Tunica mucosa ที่มีลักษณะเป็น mucosal fold ซึ่งมีการพัฒนา ขยายขนาดขึ้นมากกว่ากระเพาะอาหารในลูกปลาอายุ 30 วัน (ภาพที่ 16A) ส่วนของเยื่อหุ้มประกอบด้วย simple columnar epithelium (E) (ภาพที่ 16B) มีนิวเคลียสอยู่ที่ฐาน มี lamina propria ซึ่งเป็นเนื้อเยื่อเกี่ยวพันบางๆยื่นตามเข้าไป กระเพาะอาหาร

ส่วนนี้ไม่มี gastric glands ในชั้น Tunica mucosa ถัดจากชั้น Tunica mucosa ลงไปจะเป็นชั้น Tunica submucosa ประกอบด้วยเนื้อเยื่อเกี่ยวพันมีหลอดเลือดมาหล่อเลี้ยง ได้ชั้นนี้ลงไปจะเป็นชั้น Tunica muscularis ซึ่งมีความหนามากกว่าในกระเพาะอาหารส่วน fundus ชั้นนี้จะมีกล้ามเนื้อเรียบ 2 ชั้น ชั้นในเรียงตัวกันเป็นวงกลมมีความหนามากกว่าชั้นนอกซึ่งเป็นกล้ามเนื้อเรียบที่เรียงตัวกันตามยาว ระหว่างชั้นทั้งสองนี้จะพบกลุ่มเส้นประสาทแทรกอยู่ ชั้นนอกสุดเป็นชั้น Tunica serosa ซึ่งปกคลุมด้วย mesothelium



ภาพที่ 16 โครงสร้างทางจุลกายวิภาคศาสตร์ของกระเพาะอาหารส่วน pylorus ของลูกปลาบึกอายุ 60 วันโดยการย้อมด้วย Hematoxylin และ Eosin (H&E) พบว่า ชั้น lamina propria (LP) ประกอบด้วยเนื้อเยื่อประสานชนิด loose connective tissue ไม่พบ gastric glands ในชั้นนี้ ชั้นถัดลงมาเป็นชั้น Tunica submucosa และพบชั้น Tunica muscularis (M) ซึ่งมีการขยายขนาดและเพิ่มจำนวนเซลล์มากขึ้นจากลูกปลาบึกอายุ 30 วัน

การศึกษาลักษณะทางจุลกายวิภาคศาสตร์ของกระเพาะอาหารของลูกปลาบึกโดยการย้อมด้วยเทคนิคเนื้อเยื่อทางเคมี

จากการศึกษาลักษณะทางจุลกายวิภาคศาสตร์ของกระเพาะอาหารของลูกปลาบึกที่ช่วงอายุที่แตกต่างกันโดยการย้อมด้วยเทคนิคเนื้อเยื่อทางเคมีด้วย AB pH 2.5, PAS, AB-PAS และสาร lectins 7 ชนิด ได้แก่ Con A, DBA, PNA, WGA, RCA-I, SBA และ UEA-I มีผลการทดลองระบุในตารางที่ 3

ตารางที่ 3 ผลการทดลองการติดสีย้อมในเนื้อเยื่อกระเพาะอาหารของลูกปลาบึก (*Pangasianodon gigas chevey*) ที่ช่วงอายุที่แตกต่างกัน

| ช่วงอายุ | 1 วัน | | 3 วัน | | 15 วัน | | 30 วัน | | 60 วัน | |
|-----------|--------|-----|---------|-----|--------|-----|---------|-----|--------|--|
| | fundus | | pylorus | | fundus | | pylorus | | | |
| สีย้อม | E | E | E | E | GG | E | E | GG | E | |
| AB pH 2.5 | + | + | - | - | - | - | - | - | - | |
| PAS | + | + | + | ++ | - | +++ | +++ | - | +++ | |
| AB-PAS | + | + | + | ++ | - | +++ | +++ | - | ++ | |
| Con A | + | + | + | + | + | + | ++ | ++ | + | |
| DBA | + | + | ++ | ++ | ++ | + | + | + | + | |
| PNA | ++ | + | + | + | + | + | + | + | + | |
| WGA | + | ++ | ++ | +++ | +++ | + | ++ | ++ | ++ | |
| RCA-I | +++ | +++ | + | + | +++ | ++ | +++ | +++ | +++ | |
| SBA | +++ | +++ | ++ | +++ | ++ | +++ | +++ | +++ | +++ | |
| UEA-I | +++ | + | ++ | + | + | ++ | ++ | ++ | + | |

หมายเหตุ: (+) และ (-) แสดงถึงความสามารถในการติดสีในระดับต่างๆ: (-), ไม่ติดสี; (+), ติดสีอ่อน; (++) , ติดสีปานกลาง; (+++), ติดสีเข้ม (E = Epithelium, GG = Gastric glands)

ลูกปลาอายุ 1 วัน

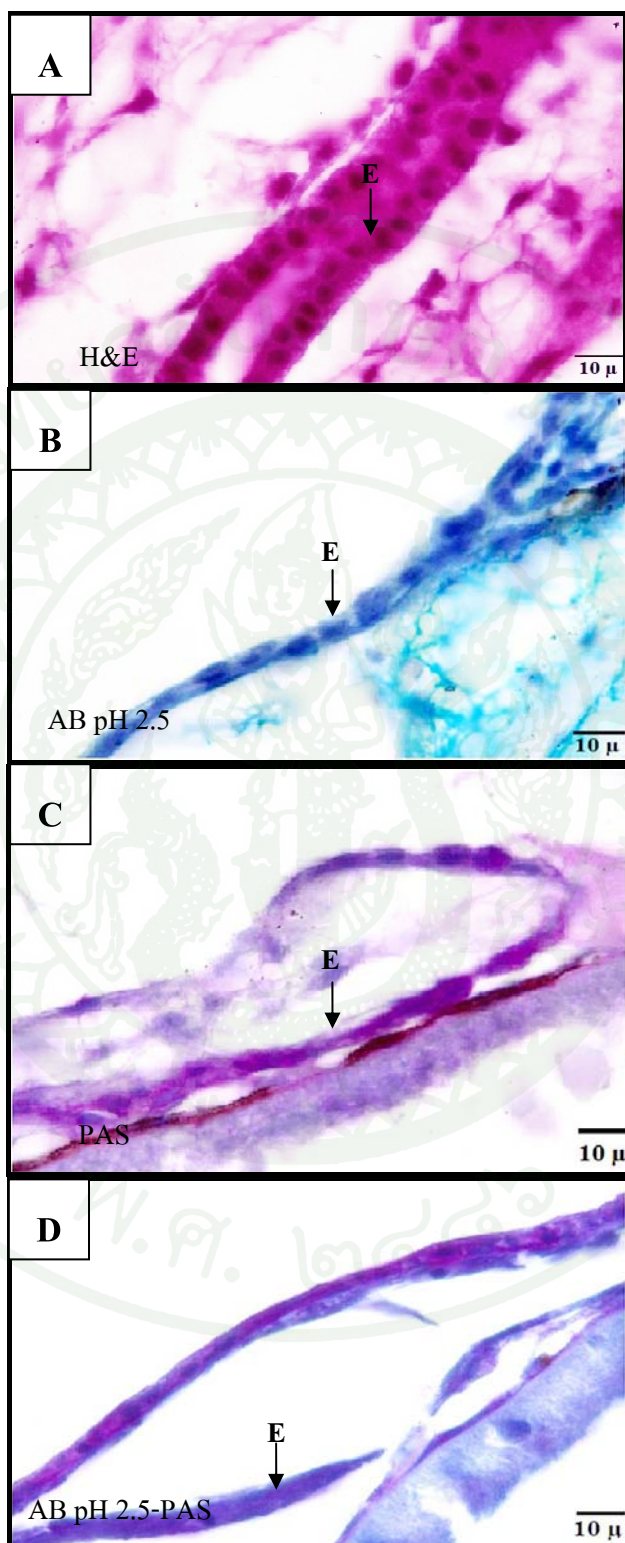
ในลูกปลาอายุ 1 วัน บริเวณท่อทางเดินอาหารที่มีลักษณะเป็นท่อตรง ซึ่งประกอบด้วยเยื่อผิวแบบ simple cuboidal epithelium (ภาพที่ 17A) เมื่อทำการย้อมด้วยเทคนิคเนื้อเยื่อทางเคมีปรากฏผลดังนี้

ผลการย้อมด้วยเทคนิคเนื้อเยื่อทางเคมีด้วย AB pH 2.5 พบว่าบริเวณท่อทางเดินอาหารที่มีลักษณะเป็นท่อตรง ย้อมติดสีฟ้าไม่เด่นชัด (ภาพที่ 17B) แสดงท่อทางเดินอาหารในลูกปลาอายุ 1 วัน มี acid glycoconjugates เพียงเล็กน้อย

ผลการย้อมด้วยเทคนิคเนื้อเยื่อทางเคมีด้วย PAS พบว่าบริเวณท่อทางเดินอาหารที่มีลักษณะเป็นท่อตรง ย้อมติดสีแดงอมม่วงเพียงเล็กน้อย (ภาพที่ 17C) แสดงว่าบริเวณนี้มี neutral glycoconjugates อยู่เพียงเล็กน้อย

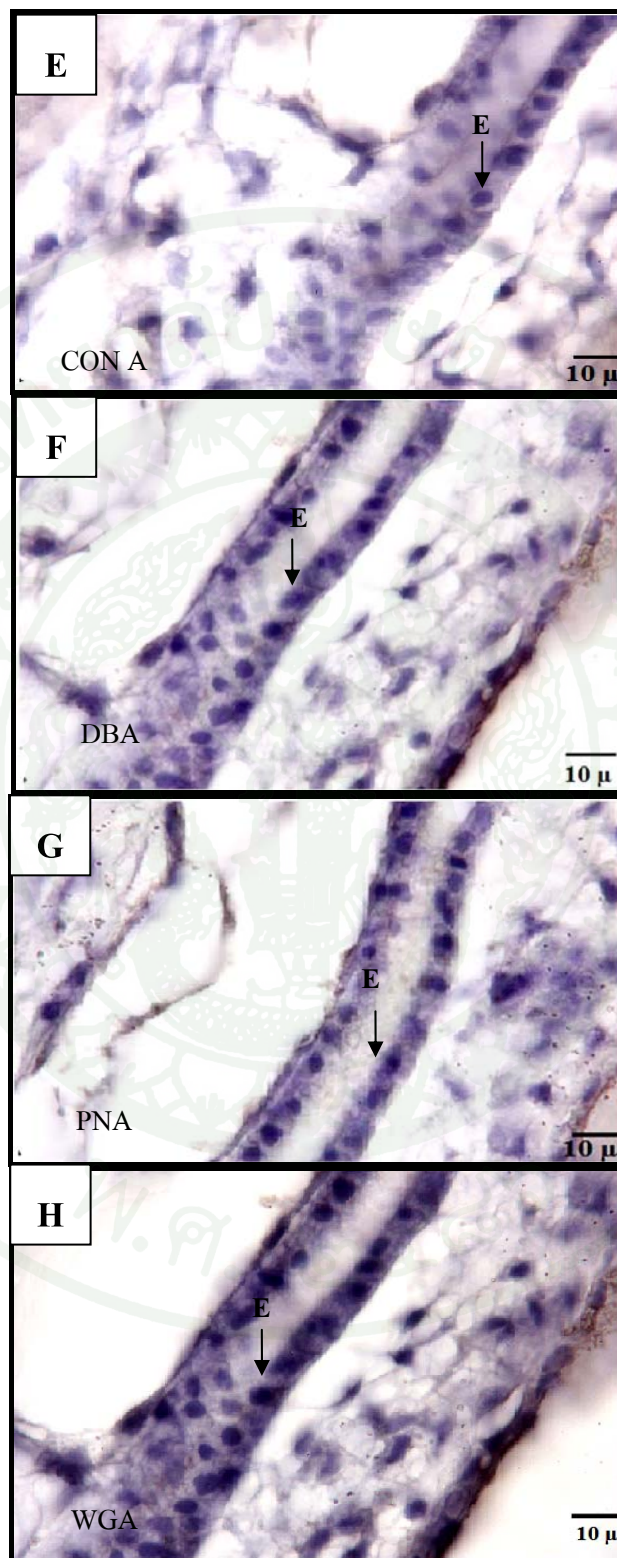
ผลการย้อมด้วยเทคนิคเนื้อเยื่อทางเคมีด้วย AB pH 2.5 และย้อมต่อด้วย PAS พบว่าบริเวณท่อทางเดินอาหารที่มีลักษณะเป็นท่อตรง ย้อมติดสีแดงอมม่วงและสีฟ้า (ภาพที่ 17D) แสดงว่าบริเวณนี้มีทั้ง acid glycoconjugates และ neutral glycoconjugates อยู่

จากการศึกษาลักษณะทางจุลกายวิภาคศาสตร์ของกระเพาะอาหารของลูกปลาบึก ด้วยเทคนิคเนื้อเยื่อทางเคมีโดยใช้สาร lectins 7 ชนิด ได้แก่ Con A, DBA, PNA, WGA, RCA-I, SBA และ UEA-I ผลการทดลองพบว่า ผลการย้อมด้วยเทคนิคเนื้อเยื่อทางเคมีด้วย Con A, DBA และ WGA บริเวณท่อทางเดินอาหารที่มีลักษณะเป็นท่อตรงติดสีน้ำตาลอ่อนเล็กน้อย (ภาพที่ 17E, ภาพที่ 17F และภาพที่ 17H ตามลำดับ) ในขณะที่ผลการย้อมด้วยเทคนิคเนื้อเยื่อทางเคมีด้วย PNA พบว่าบริเวณท่อทางเดินอาหารที่มีลักษณะเป็นท่อตรงติดสีน้ำตาลปานกลาง (ภาพที่ 17G) และผลการย้อมด้วยเทคนิคเนื้อเยื่อทางเคมีด้วย RCA-I, SBA และ UEA-I พบว่าบริเวณท่อทางเดินอาหารที่มีลักษณะเป็นท่อตรงติดสีน้ำตาลเข้มมาก (*) (ภาพที่ 17I, ภาพที่ 17J และภาพที่ 17K ตามลำดับ)

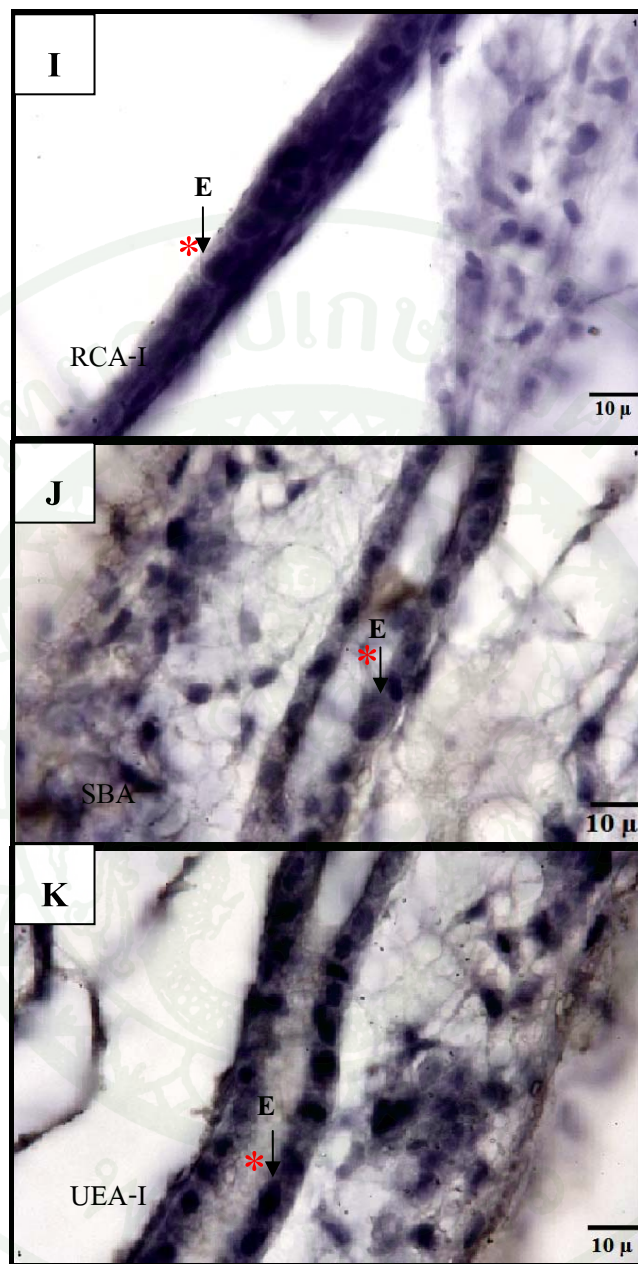

ภาพที่ 17 ผลการทดลองการติดสีข้อมในเนื้อเยื่อกระเพาะอาหารของลูกปลาบึงกอายุ 1 วัน

(E = Epithelium)



ภาพที่ 17 (ต่อ)



ภาพที่ 17 (ต่อ)

ลูกปลาอายุ 3 วัน

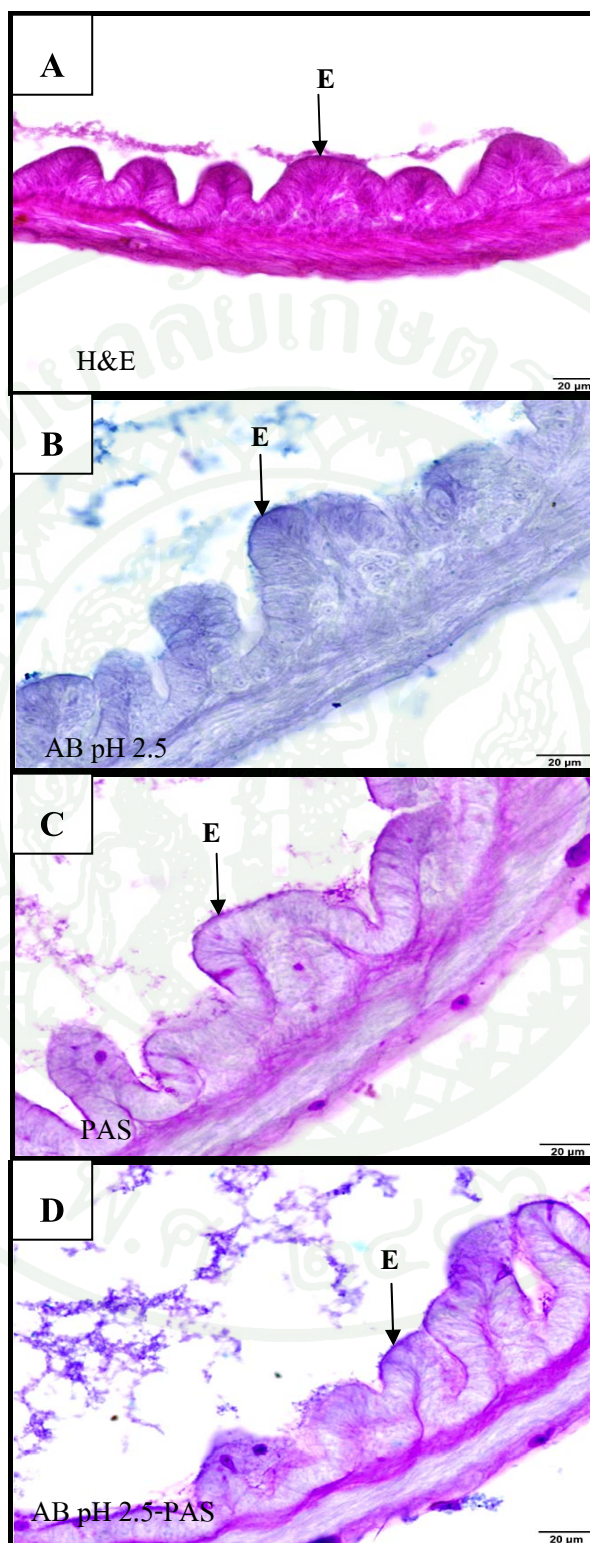
ในลูกปลาอายุ 3 วัน บริเวณท่อทางเดินอาหารมีการพัฒนามากขึ้น เยื่อบุผิวมีการเปลี่ยนแปลงเป็นแบบ simple columnar epithelium (ภาพที่ 18A) เมื่อทำการย้อมด้วยเทคนิคเนื้อเยื่อทางเคมี ปรากฏผลดังนี้

ผลการย้อมด้วยเทคนิคเนื้อเยื่อทางเคมีด้วย AB pH 2.5 (ภาพที่ 18B) พบว่าบริเวณเยื่อบุผิวของกระเพาะอาหารย้อมติดสีฟ้าอ่อนเพียงเล็กน้อยหรือไม่ติดสี

ผลการย้อมด้วยเทคนิคเนื้อเยื่อทางเคมีด้วย PAS พบว่าบริเวณเยื่อบุผิวของกระเพาะอาหารย้อมติดสีชมพูอมแดงของ PAS เล็กน้อย (ภาพที่ 18C) แสดงว่าบริเวณเยื่อบุผิวของกระเพาะอาหารของปลาบึกอายุ 3 วัน มี neutral glycoconjugates เล็กน้อย

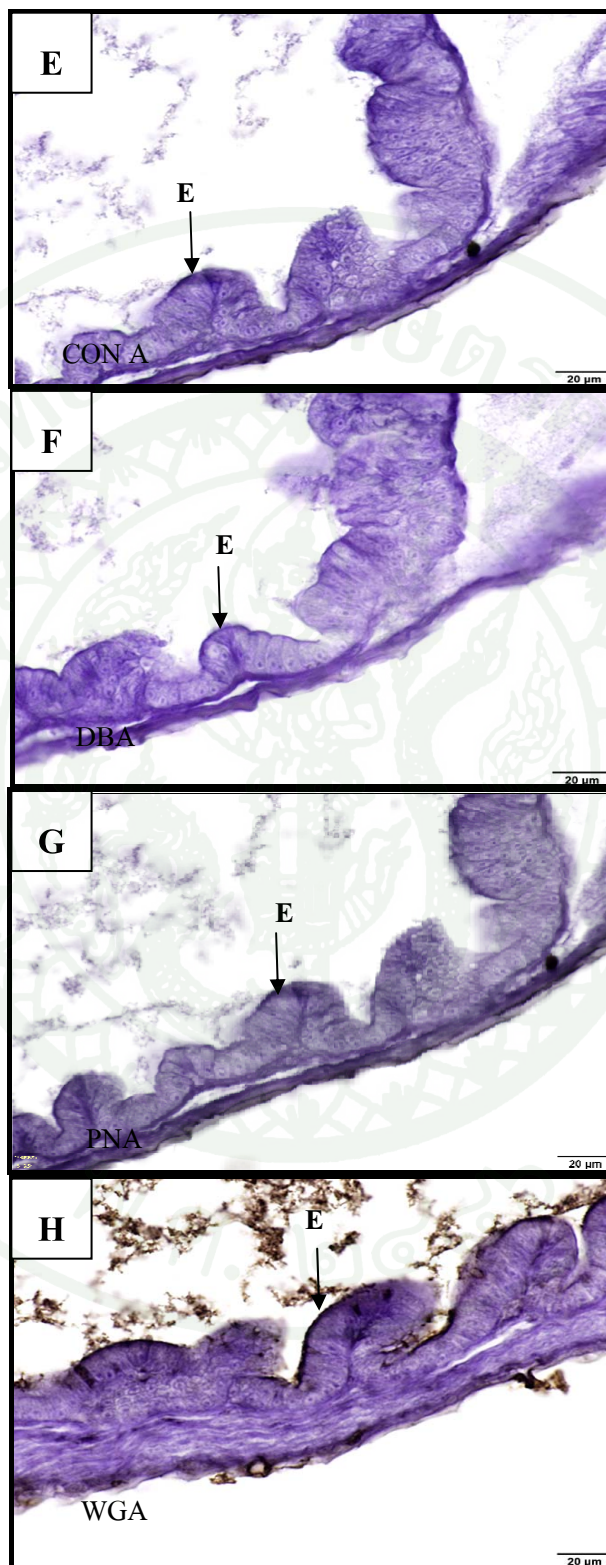
ผลการย้อมด้วยเทคนิคเนื้อเยื่อทางเคมีด้วย AB pH 2.5-PAS พบว่าบริเวณเยื่อบุผิวของกระเพาะอาหารติดสีชมพูอมม่วงเล็กน้อย (ภาพที่ 18D) แสดงว่า มี neutral glycoconjugates บรรจุอยู่ปริมาณน้อยและไม่มีการติดสีฟ้าของ AB pH 2.5 หรือมีการติดสีฟ้าน้อยมาก แสดงว่ามี acid glycoconjugates เพียงเล็กน้อยหรือไม่มีเลย

จากการศึกษาลักษณะทางจุลกายวิภาคศาสตร์ของกระเพาะอาหารของลูกปลาบึก ด้วยเทคนิคเนื้อเยื่อทางเคมีโดยใช้สาร lectins 7 ชนิด ได้แก่ Con A, DBA, PNA, WGA, RCA-I, SBA และ UEA-I ผลการทดลองพบว่า ผลการย้อมด้วยเทคนิคเนื้อเยื่อทางเคมีด้วย Con A, DBA, PNA และ UEA-I บริเวณเยื่อบุผิวของกระเพาะอาหาร ติดสีน้ำตาลอ่อนเล็กน้อย (ภาพที่ 18E, ภาพที่ 18F, ภาพที่ 18G และภาพที่ 18K ตามลำดับ) ในขณะที่ผลการย้อมด้วยเทคนิคเนื้อเยื่อทางเคมีด้วย WGA พบว่าบริเวณเยื่อบุผิวของกระเพาะอาหารติดสีน้ำตาลปานกลาง (ภาพที่ 18H) และผลการย้อมด้วยเทคนิคเนื้อเยื่อทางเคมีด้วย RCA-I และ SBA พบว่าบริเวณเยื่อบุผิวของกระเพาะอาหารติดสีน้ำตาลเข้มมาก (*) (ภาพที่ 18I และภาพที่ 18J ตามลำดับ)

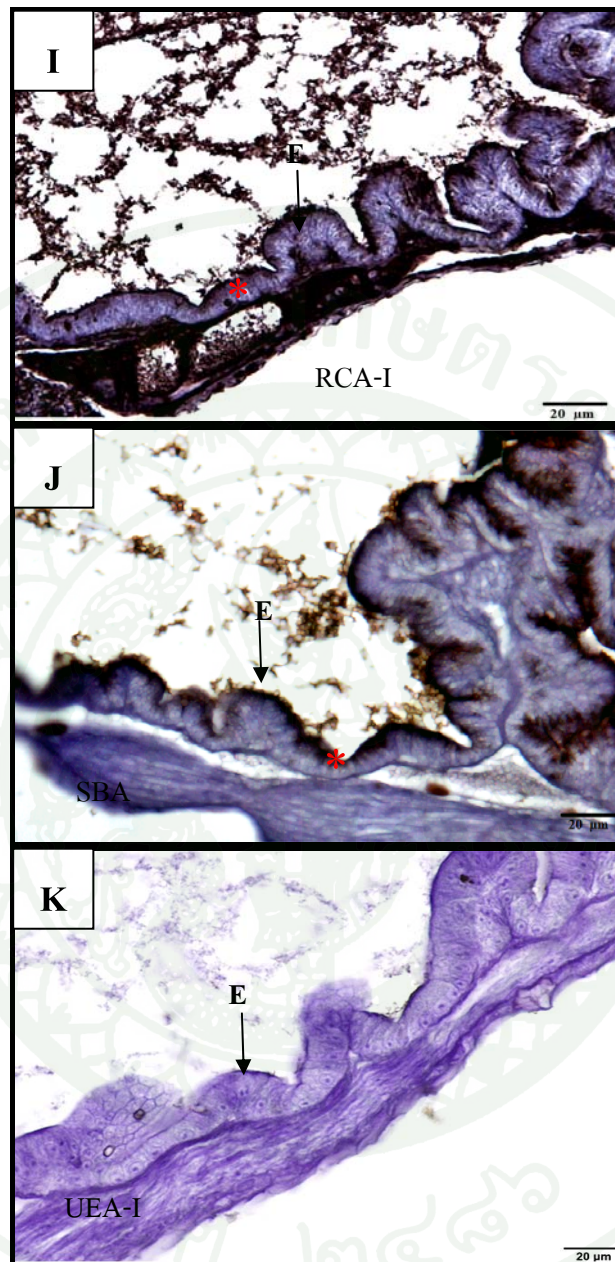


ภาพที่ 18 ผลการทดลองการติดสีของเนื้อเยื่อกระเพาะอาหารของลูกปลาบึก อายุ 3 วัน

(E = Epithelium)



ภาพที่ 18 (ต่อ)



ภาพที่ 18 (ต่อ)

ลูกปลาอายุ 15 วัน

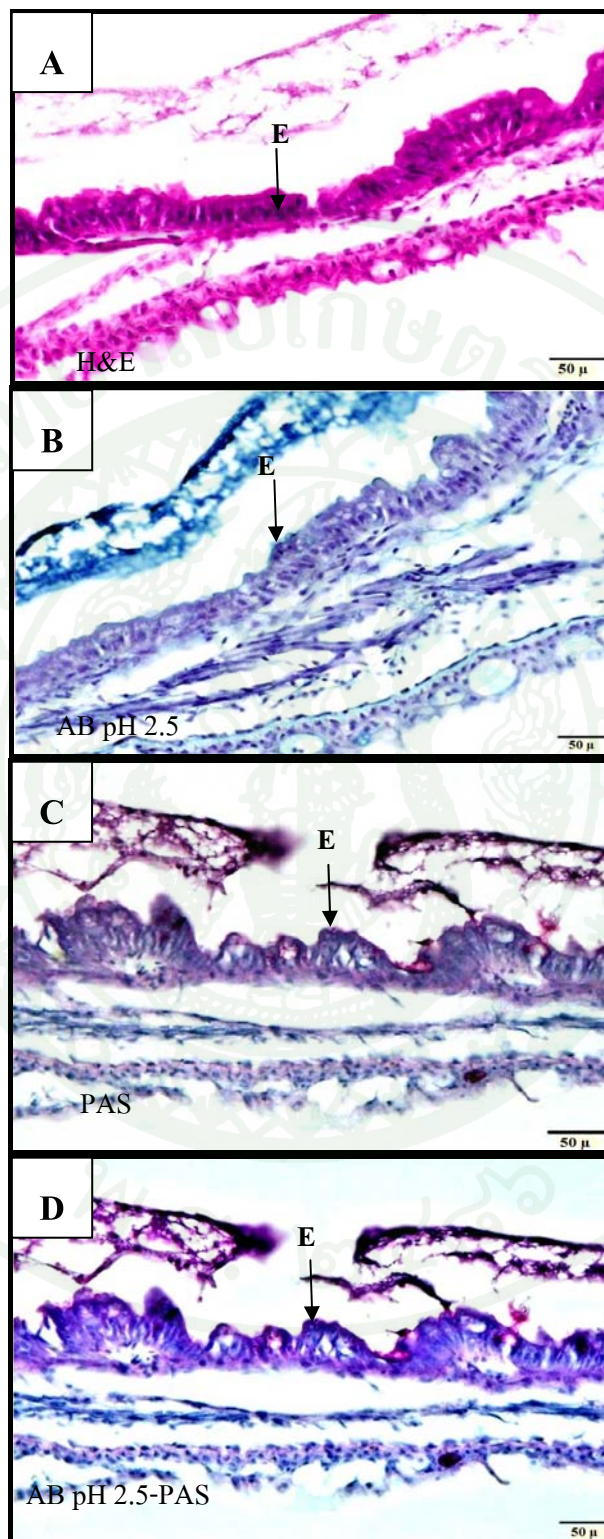
ในลูกปลาอายุ 15 วัน บริเวณกระเพาะอาหารซึ่งมีเยื่อหุ้มแบบ simple columnar epithelium มีการพัฒนาเพิ่มความสูงของ epithelium มากขึ้นจากเดิม (ภาพที่ 19A) เมื่อทำการย้อมด้วยเทคนิคเนื้อเยื่อทางเคมี ปรากฏผลดังนี้

ผลการย้อมด้วยเทคนิคเนื้อเยื่อทางเคมีด้วย AB pH 2.5 พบว่าบริเวณเยื่อหุ้มของกระเพาะอาหารย้อมไม่ติดสี (ภาพที่ 19B)

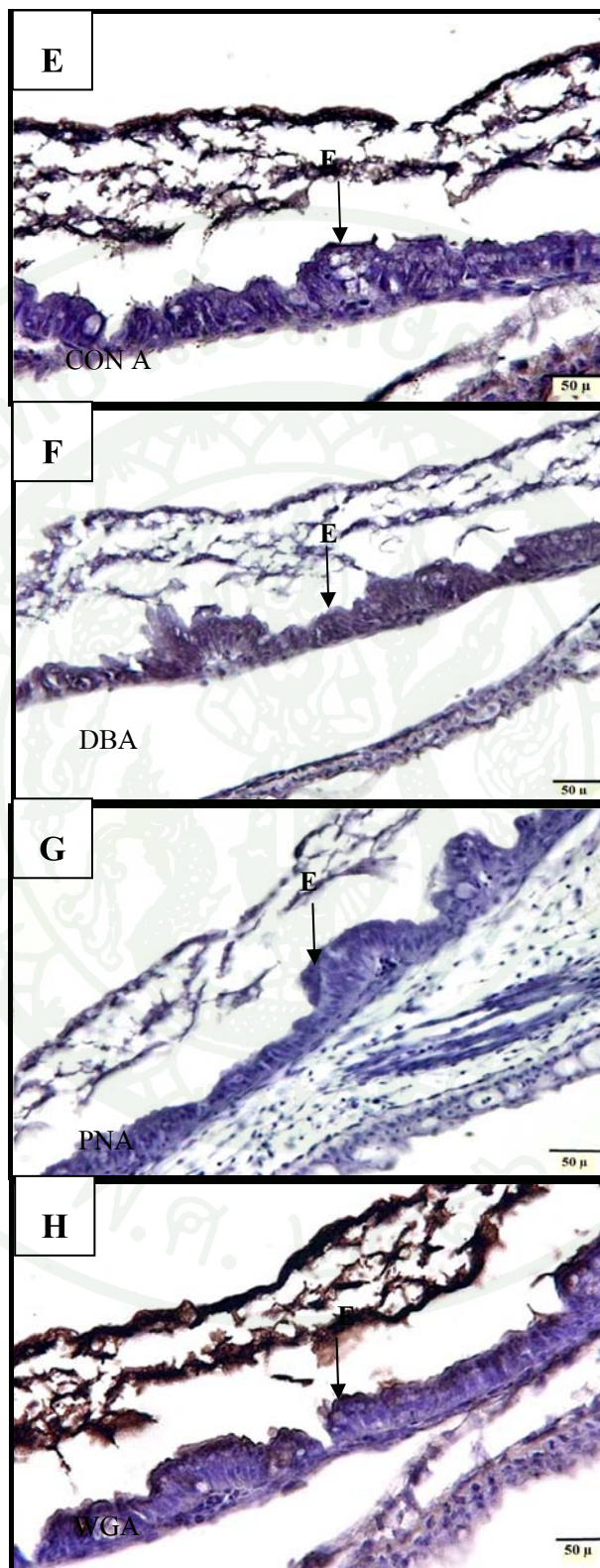
ผลการย้อมด้วยเทคนิคเนื้อเยื่อทางเคมีด้วย PAS พบว่าบริเวณเยื่อหุ้มของกระเพาะอาหารย้อมติดสีชมพูอมแดงของ PAS เล็กน้อย (ภาพที่ 19C) แสดงว่าบริเวณเยื่อหุ้มของกระเพาะอาหารของปลาบึกอายุ 15 วัน มี neutral glycoconjugates เล็กน้อย

ผลการย้อมด้วยเทคนิคเนื้อเยื่อทางเคมีด้วย AB pH 2.5-PAS พบว่าบริเวณเยื่อหุ้มของกระเพาะอาหารติดสีชมพูอมม่วงเล็กน้อย (ภาพที่ 19D) แสดงว่ามี neutral glycoconjugates บรรจุอยู่ปริมาณน้อยและไม่มีการติดสีฟ้าของ AB หรือมีการติดสีฟ้าน้อยมาก แสดงว่ามี acid glycoconjugates เพียงเล็กน้อยหรือไม่มีเลย

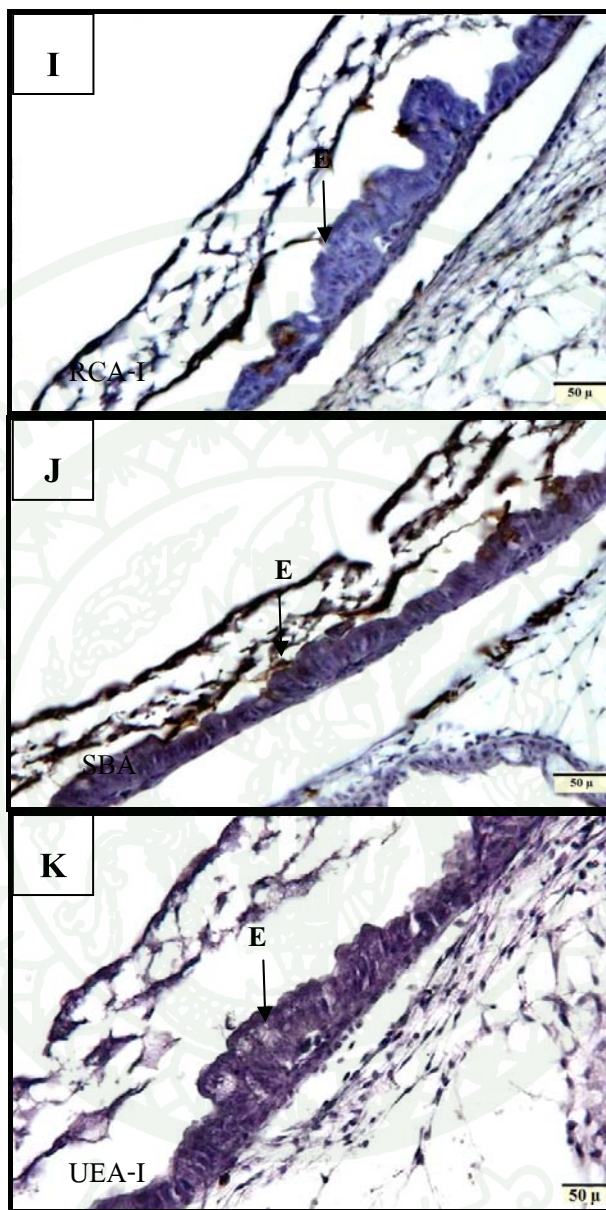
จากการศึกษาลักษณะทางจุลกายวิภาคศาสตร์ของกระเพาะอาหารของลูกปลาบึก ด้วยเทคนิคเนื้อเยื่อทางเคมีโดยใช้สาร lectins 7 ชนิด ได้แก่ Con A, DBA, PNA, WGA, RCA-I, SBA และ UEA-I ผลการทดลองพบว่า ผลการย้อมด้วยเทคนิคเนื้อเยื่อทางเคมีด้วย Con A, PNA และ RCA-I บริเวณเยื่อหุ้มของกระเพาะอาหารย้อมติดสีน้ำตาลอ่อนเล็กน้อย (ภาพที่ 19E, ภาพที่ 19G และภาพที่ 19I ตามลำดับ) ในขณะที่ผลการย้อมด้วยเทคนิคเนื้อเยื่อทางเคมีด้วย DBA, SBA, UEA-I และ WGA พบว่าบริเวณเยื่อหุ้มของกระเพาะอาหารติดสีน้ำตาลปานกลาง (ภาพที่ 19F, ภาพที่ 19J, ภาพที่ 19K และภาพที่ 19H ตามลำดับ)



ภาพที่ 19 ผลการทดลองการติดสีข้อมในเนื้อเยื่อกระเพาะอาหารของลูกปลาน้ำจืด อายุ 15 วัน
(E = Epithelium)



ภาพที่ 19 (ต่อ)



ภาพที่ 19 (ต่อ)

ลูกปลาอายุ 30 วัน

1. กระเพาะอาหารส่วน fundus

ในลูกปลาอายุ 30 วัน ส่วนของกระเพาะอาหารส่วน fundus มีการแบ่งชั้นออกเป็น 4 ชั้น เห็นได้อย่างชัดเจน เยื่อบุผิวเป็นแบบ simple columnar epithelium และพบ gastric glands ในชั้น lamina propria (ภาพที่ 20A) เมื่อทำการย้อมด้วยเทคนิคเนื้อเยื่อทางเคมี ปรากฏผลดังนี้

ผลการย้อมด้วยเทคนิคเนื้อเยื่อทางเคมีด้วย AB pH 2.5 พบว่าบริเวณเยื่อบุผิวและ gastric glands ของกระเพาะอาหารย้อมไม่ติดสี (ภาพที่ 20B)

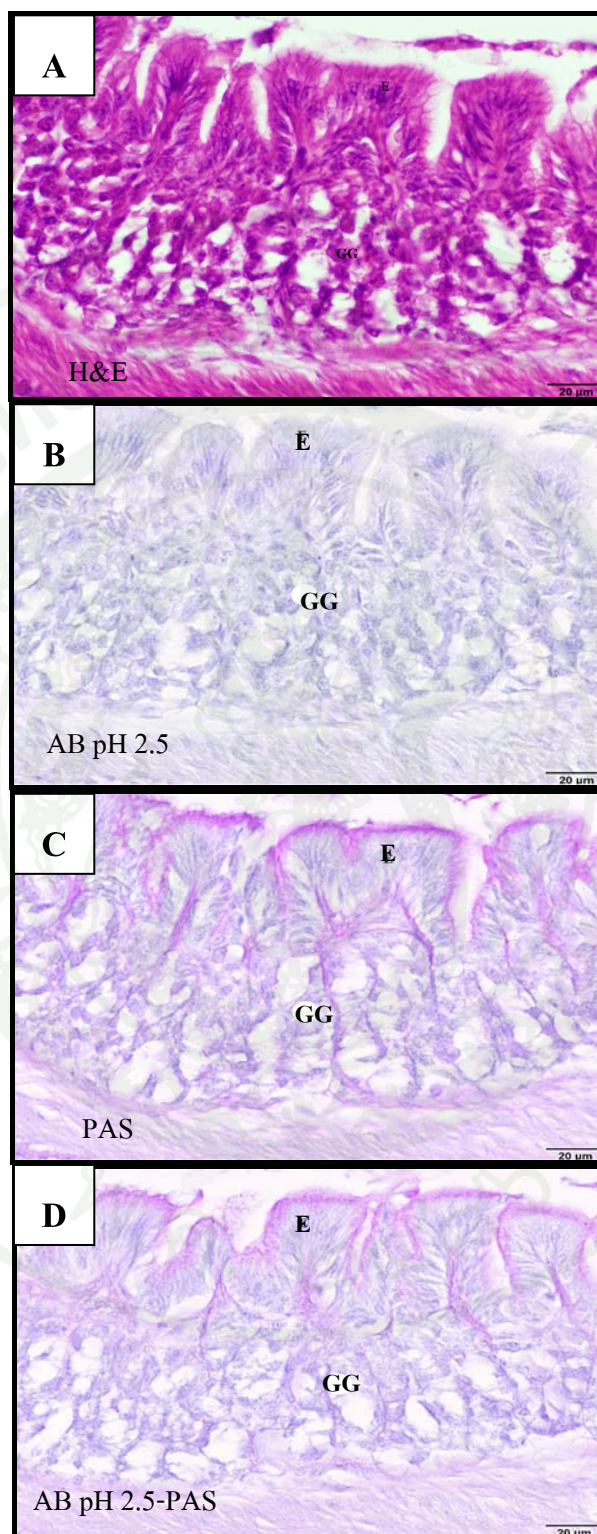
ผลการย้อมด้วยเทคนิคเนื้อเยื่อทางเคมีด้วย PAS พบว่าบริเวณเยื่อบุผิวของกระเพาะอาหาร ย้อมติดสีชมพูอมแดงของ PAS ปานกลาง แสดงว่าบริเวณเยื่อบุผิวของกระเพาะอาหารของปลาบึก อายุ 30 วัน มี neutral glycoconjugates เล็กน้อย ในขณะที่บริเวณ gastric glands ของกระเพาะอาหาร ย้อมไม่ติดสี แสดงว่าบริเวณ gastric glands ของกระเพาะอาหารไม่มี neutral glycoconjugates หรือ มีอยู่น้อยมาก (ภาพที่ 20C)

ผลการย้อมด้วยเทคนิคเนื้อเยื่อทางเคมีด้วย AB pH 2.5-PAS พบว่าบริเวณเยื่อบุผิวของ กระเพาะอาหารติดสีชมพูอมม่วงปานกลาง แสดงว่ามี neutral glycoconjugates บรรจุอยู่ปริมาณ ปานกลางและไม่มีการติดสีฟ้าของ AB หรือมีการติดสีฟ้าน้อยมาก แสดงว่ามี acid glycoconjugates เพียงเล็กน้อยหรือไม่มีเลย ในขณะที่บริเวณ gastric glands ของกระเพาะอาหารย้อมไม่ติดสีของ AB pH 2.5 และ PAS เลย (ภาพที่ 20D)

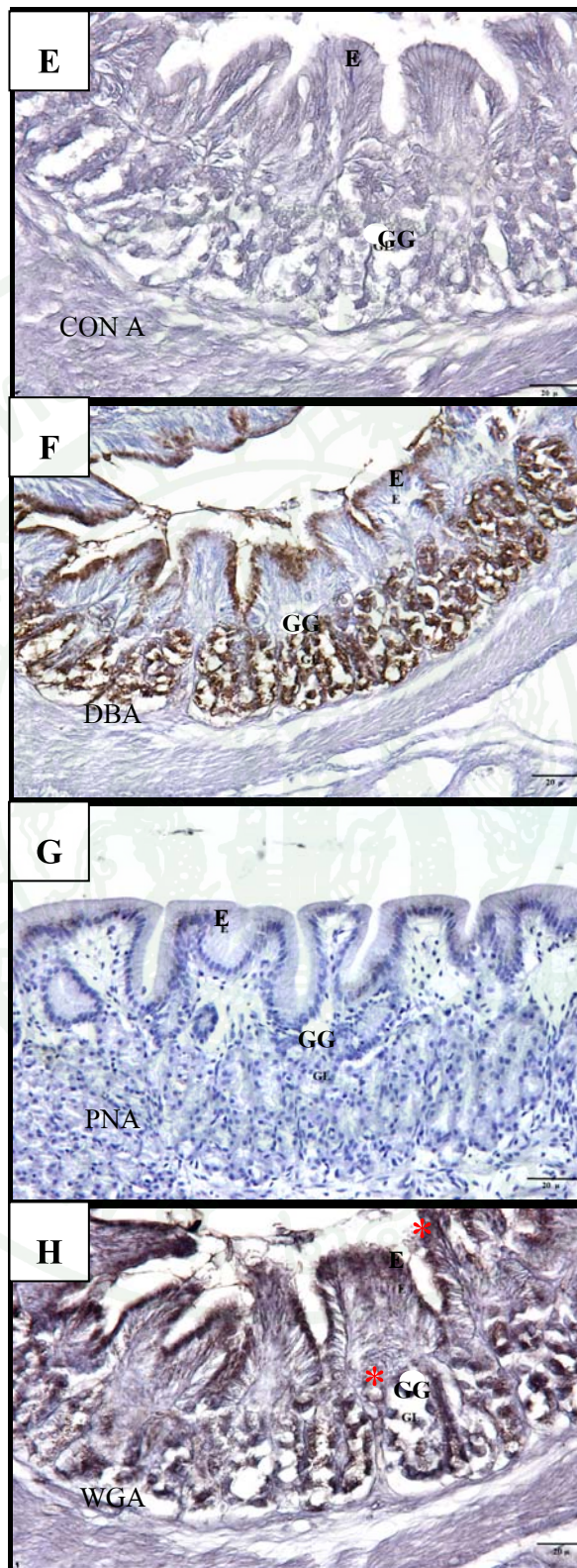
จากการศึกษาลักษณะทางจุลกายวิภาคศาสตร์ของกระเพาะอาหารส่วน fundus ของลูกปลา บึก ด้วยเทคนิคเนื้อเยื่อทางเคมีโดยใช้สาร lectins 7 ชนิด ได้แก่ Con A, DBA, PNA, WGA, RCA-I, SBA และ UEA-I ผลการทดลองพบว่า การย้อมด้วยเทคนิคเนื้อเยื่อทางเคมีด้วย Con A, PNA, RCA-I และ UEA-I บริเวณเยื่อบุผิวของกระเพาะอาหารย้อมติดสีน้ำตาลอ่อนเล็กน้อย (ภาพที่ 20E, ภาพที่ 20G, ภาพที่ 20I และภาพที่ 20K ตามลำดับ) ในขณะที่ผลการย้อมด้วยเทคนิคเนื้อเยื่อทางเคมีด้วย DBA พบว่าบริเวณเยื่อบุผิวของกระเพาะอาหารย้อมติดสีน้ำตาลปานกลาง (ภาพที่ 20F) และผลการ

เชื่อมด้วยเทคนิคเนื้อเยื่อทางเคมีด้วย WGA และ SBA พบว่าบริเวณเยื่อบุผิวของกระเพาะอาหารเชื่อมติดสีน้ำตาลเข้มมาก (*) (ภาพที่ 20H และภาพที่ 20J ตามลำดับ)

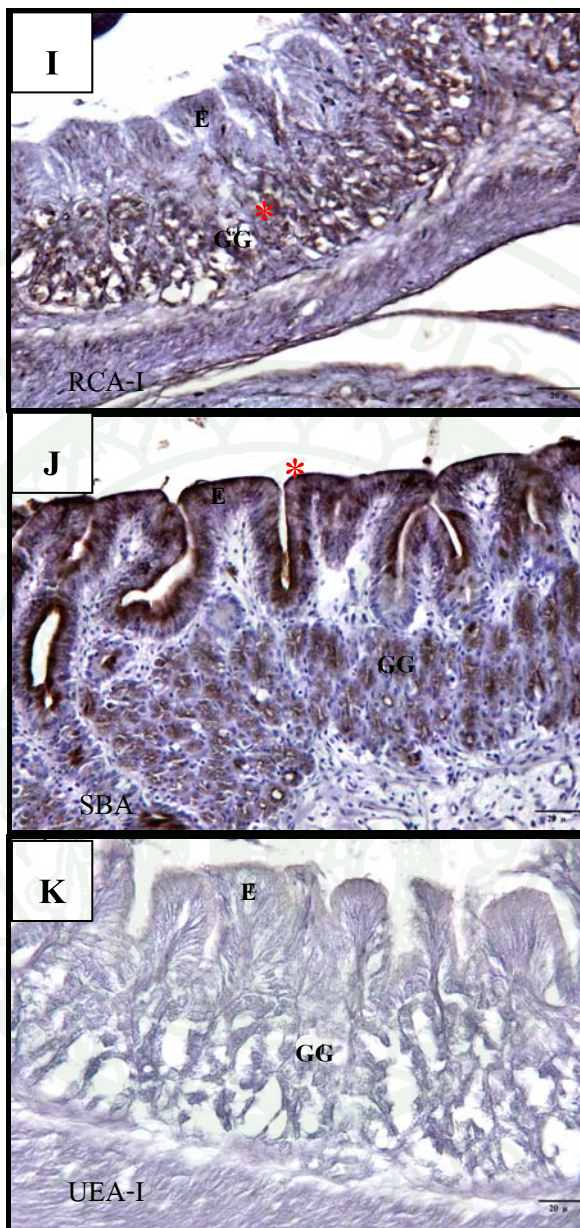
ผลการเชื่อมด้วยเทคนิคเนื้อเยื่อทางเคมีด้วย Con A, PNA และ UEA-I พบว่าบริเวณ gastric glands ของกระเพาะอาหารเชื่อมติดสีน้ำตาลอ่อนเล็กน้อย (ภาพที่ 20E, ภาพที่ 20G และภาพที่ 20K ตามลำดับ) ในขณะที่ผลการเชื่อมด้วยเทคนิคเนื้อเยื่อทางเคมีด้วย DBA และ SBA พบว่าบริเวณ gastric glands ของกระเพาะอาหารเชื่อมติดสีน้ำตาลปานกลาง (ภาพที่ 20F และภาพที่ 20J ตามลำดับ) และผลการเชื่อมด้วยเทคนิคเนื้อเยื่อทางเคมีด้วย WGA และ RCA-I พบว่าบริเวณเยื่อบุผิวของกระเพาะอาหารเชื่อมติดสีน้ำตาลเข้มมาก (*) (ภาพที่ 20H และภาพที่ 20I ตามลำดับ)



ภาพที่ 20 ผลการทดลองการติดสีข้อมในเนื้อเยื่อกระเพาะอาหารส่วน fundus ของลูกปลาบึกอายุ 30 วัน (E = Epithelium, GG = Gastric glands)



ภาพที่ 20 (ต่อ)



ภาพที่ 20 (ต่อ)

2. กระเพาะอาหารส่วน pylorus

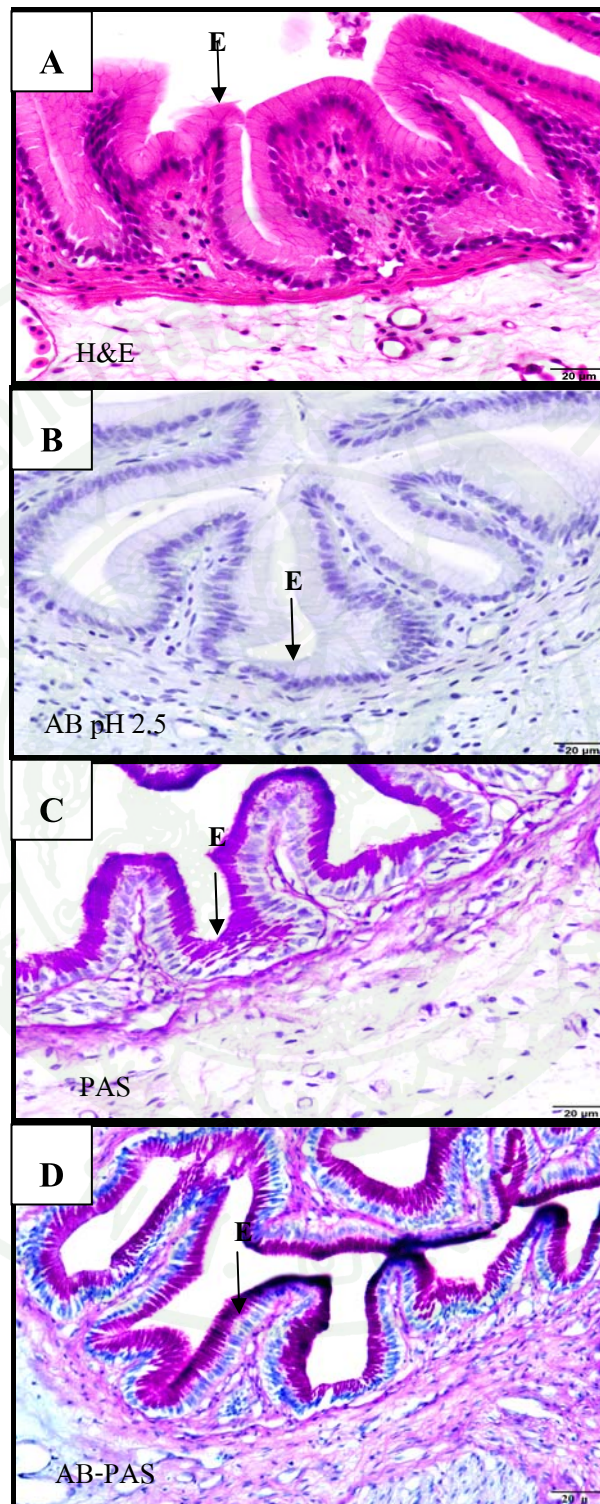
ในลูกปลาอายุ 30 วัน ส่วนของกระเพาะอาหารส่วน pylorus ชั้น tunica mucosa มีลักษณะเป็น mucosal fold เยื่อบุผิวเป็นแบบ simple columnar epithelium และไม่พบ gastric glands ในชั้น lamina propria (ภาพที่ 21A) เมื่อทำการย้อมด้วยเทคนิคเนื้อเยื่อทางเคมี ปรากฏผลดังนี้

ผลการย้อมด้วยเทคนิคเนื้อเยื่อทางเคมีด้วย AB pH 2.5 พบว่าบริเวณเยื่อบุผิวของกระเพาะอาหารย้อมไม่ติดสี (ภาพที่ 21B)

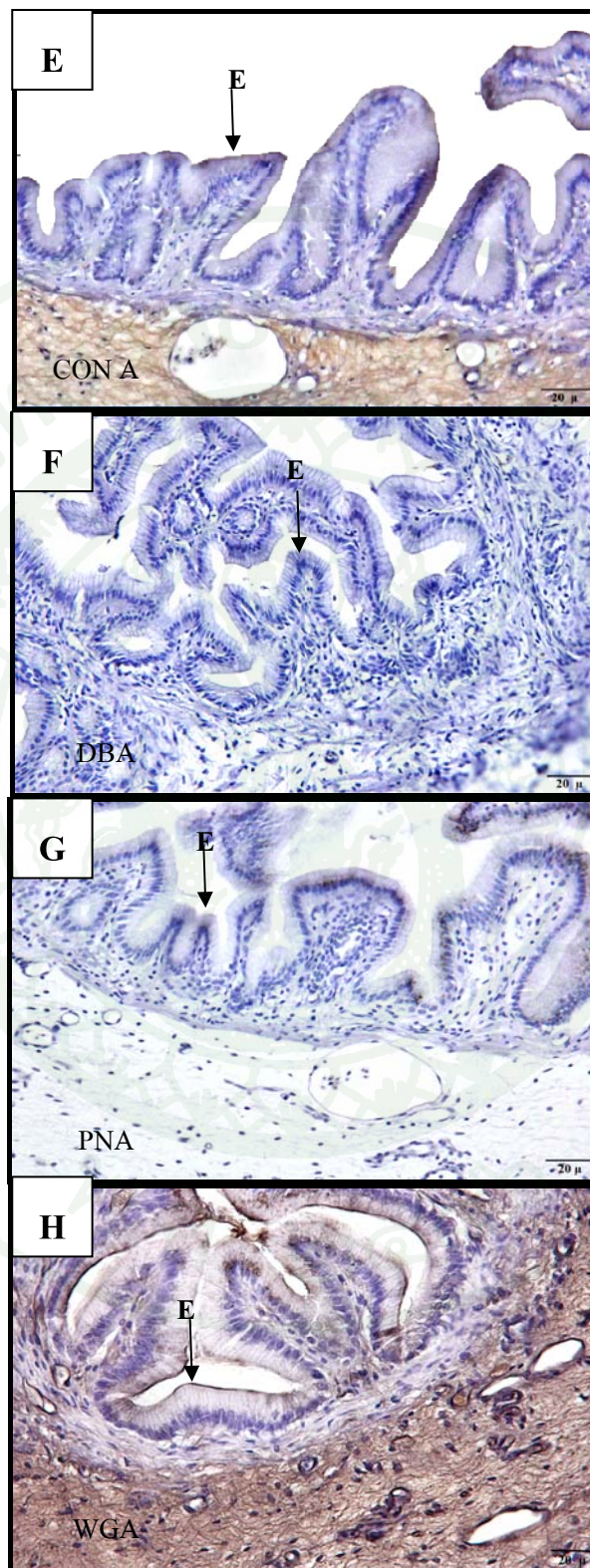
ผลการย้อมด้วยเทคนิคเนื้อเยื่อทางเคมีด้วย PAS พบว่าบริเวณเยื่อบุผิวของกระเพาะอาหารย้อมติดสีชมพูอมแดงของ PAS เข้มมาก (ภาพที่ 21C) แสดงว่าบริเวณเยื่อบุผิวของกระเพาะอาหารของปลาบึกอายุ 30 วัน มี neutral glycoconjugates จำนวนมาก

ผลการย้อมด้วยเทคนิคเนื้อเยื่อทางเคมีด้วย AB-PAS พบว่าบริเวณเยื่อบุผิวของกระเพาะอาหารติดสีชมพูอมม่วงเข้มมาก (ภาพที่ 21D) แสดงว่า มี neutral glycoconjugates บรรจุอยู่ปริมาณมากและไม่มีการติดสีฟ้าของ AB หรือมีการติดสีฟ้าน้อยมาก แสดงว่ามี acid glycoconjugates เพียงเล็กน้อยหรือไม่มีเลย

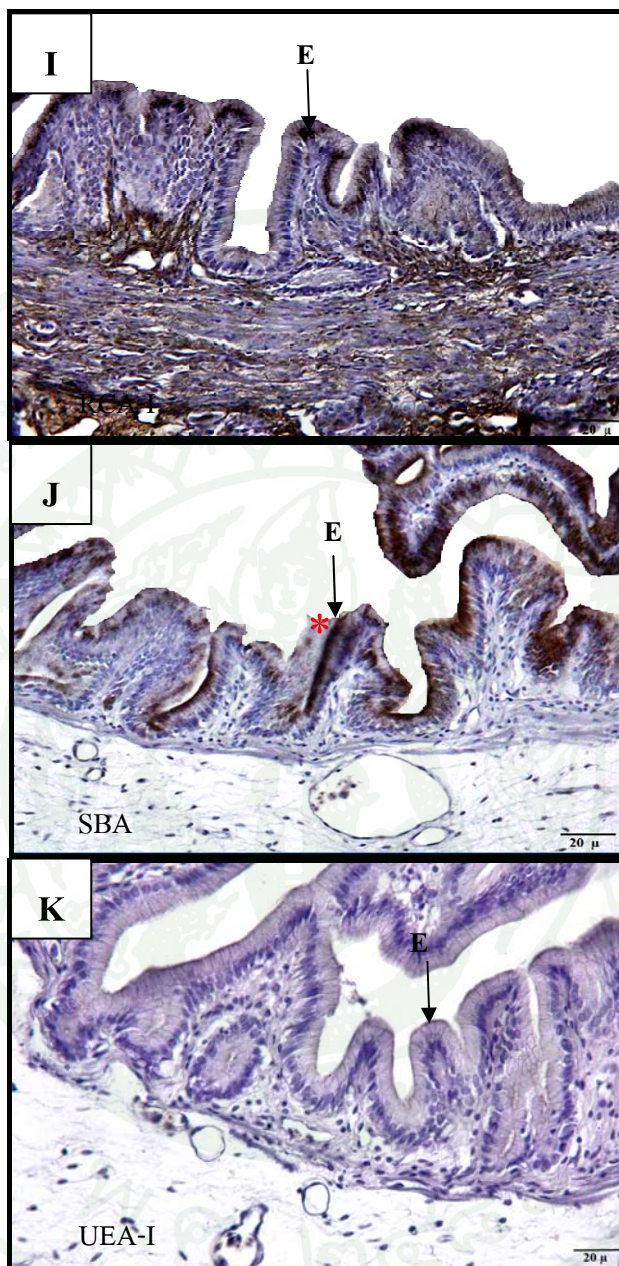
จากการศึกษาลักษณะทางจุลกายวิภาคศาสตร์ของกระเพาะอาหารของลูกปลาบึก ด้วยเทคนิคเนื้อเยื่อทางเคมีโดยใช้สาร lectins 7 ชนิด ได้แก่ Con A, DBA, PNA, WGA, RCA-I, SBA และ UEA-I ผลการทดลองพบว่า ผลการย้อมด้วยเทคนิคเนื้อเยื่อทางเคมีด้วย Con A, DBA, PNA และ WGA พบว่าบริเวณเยื่อบุผิวของกระเพาะอาหารย้อมติดสีน้ำตาลอ่อนเล็กน้อย (ภาพที่ 21E, ภาพที่ 21F, ภาพที่ 21G และภาพที่ 21H ตามลำดับ) ในขณะที่ผลการย้อมด้วยเทคนิคเนื้อเยื่อทางเคมีด้วย RCA-I และ UEA-I พบว่าบริเวณเยื่อบุผิวของกระเพาะอาหารย้อมติดสีน้ำตาลปานกลาง (ภาพที่ 21I และภาพที่ 21K ตามลำดับ) และผลการย้อมด้วยเทคนิคเนื้อเยื่อทางเคมีด้วย SBA พบว่าบริเวณเยื่อบุผิวของกระเพาะอาหารย้อมติดสีน้ำตาลเข้มมาก (*) (ภาพที่ 21J)



ภาพที่ 21 ผลการทดลองการติดสีของเนื้อเยื่อกระเพาะอาหารส่วน pylorus ของลูกปลาบึงอายุ 30 วัน (E = Epithelium)



ภาพที่ 21 (ต่อ)



ภาพที่ 21 (ต่อ)

ลูกปลาอายุ 60 วัน

1. กระเพาะอาหารส่วน fundus

ในลูกปลาอายุ 60 วัน เยื่อบุผิวของกระเพาะอาหารเป็นแบบ simple columnar epithelium และพบ gastric glands ในชั้น lamina propria มีการเพิ่มจำนวนและขนาดมากขึ้นกว่าในลูกปลาอายุ 30 วัน (ภาพที่ 22A) เมื่อทำการย้อมด้วยเทคนิคเนื้อเยื่อทางเคมี ปรากฏผลดังนี้


ผลการย้อมด้วยเทคนิคเนื้อเยื่อทางเคมีด้วย AB pH 2.5 พบว่าบริเวณเยื่อบุผิวและ gastric glands ของกระเพาะอาหารย้อมไม่ติดสี (ภาพที่ 22B)

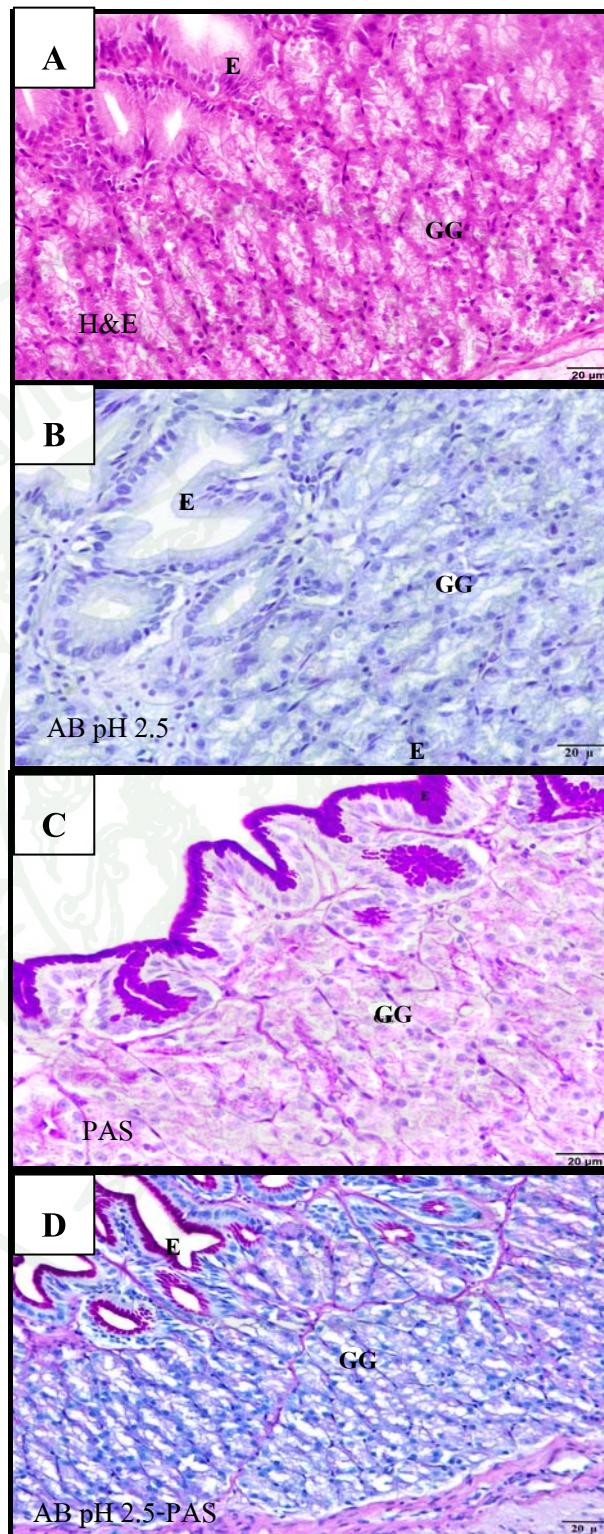
ผลการย้อมด้วยเทคนิคเนื้อเยื่อทางเคมีด้วย PAS พบว่าบริเวณเยื่อบุผิวของกระเพาะอาหารย้อมติดสีชมพูอมแดงของ PAS เข้มมาก แสดงว่าบริเวณเยื่อบุผิวของกระเพาะอาหารของปลาบึกอายุ 60 วัน มี neutral glycoconjugates ปริมาณมาก ในขณะที่บริเวณ gastric glands ของกระเพาะอาหารย้อมไม่ติดสี แสดงว่าบริเวณ gastric glands ของกระเพาะอาหารไม่มี neutral glycoconjugates หรือมีอยู่น้อยมาก (ภาพที่ 22C)

ผลการย้อมด้วยเทคนิคเนื้อเยื่อทางเคมีด้วย AB pH 2.5-PAS พบว่าบริเวณเยื่อบุผิวของกระเพาะอาหารติดสีชมพูอมม่วงเข้มมาก แสดงว่า มี neutral glycoconjugates บรรจุกอยู่ปริมาณมาก และไม่มีการติดสีฟ้าของ AB หรือมีการติดสีฟ้าน้อยมาก แสดงว่ามี acid glycoconjugates เพียงเล็กน้อยหรือไม่มีเลย ในขณะที่บริเวณ gastric glands ของกระเพาะอาหารย้อมไม่ติดสี (ภาพที่ 22D)

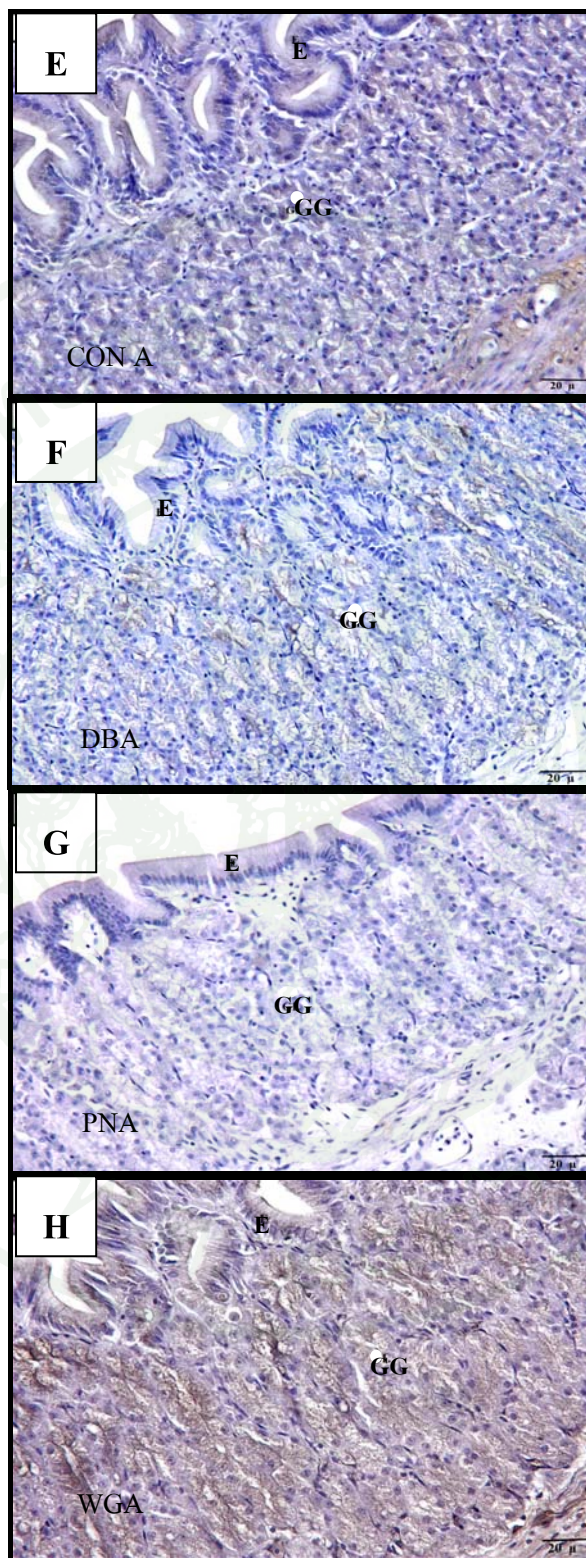
จากการศึกษาลักษณะทางจุลกายวิภาคศาสตร์ของกระเพาะอาหารของลูกปลาบึก ด้วยเทคนิคเนื้อเยื่อทางเคมีโดยใช้สาร lectins 7 ชนิด ได้แก่ Con A, DBA, PNA, WGA, RCA-I, SBA และ UEA-I ผลการทดลองพบว่า ผลการย้อมด้วยเทคนิคเนื้อเยื่อทางเคมีด้วย DBA และ PNA พบว่าบริเวณเยื่อบุผิวของกระเพาะอาหารย้อมติดสีน้ำตาลอ่อนเล็กน้อย (ภาพที่ 22F และภาพที่ 22G ตามลำดับ) ในขณะที่ผลการย้อมด้วยเทคนิคเนื้อเยื่อทางเคมีด้วย Con A, WGA และ UEA-I พบว่าบริเวณเยื่อบุผิวของกระเพาะอาหารย้อมติดสีน้ำตาลปานกลาง (ภาพที่ 22E, ภาพที่ 22H และภาพที่ 22K ตามลำดับ) และผลการย้อมด้วยเทคนิคเนื้อเยื่อทางเคมีด้วย RCA-I และ SBA พบว่าบริเวณเยื่อบุผิวของกระเพาะอาหารย้อมติดสีน้ำตาลเข้มมาก (*) (ภาพที่ 22I และ ภาพที่ 22J ตามลำดับ)

ผลการเชื่อมด้วยเทคนิคเนื้อเยื่อทางเคมีด้วย PNA และ DBA พบว่าบริเวณ gastric glands ของกระเพาะอาหารข้อมติตสีน้ำตาลอ่อนเล็กน้อย (ภาพที่ 22G และภาพที่ 22F ตามลำดับ) ในขณะที่ผลการเชื่อมด้วยเทคนิคเนื้อเยื่อทางเคมีด้วย Con A, WGA และ UEA-I พบว่าบริเวณ gastric glands (ภาพที่ 22E, ภาพที่ 22H และภาพที่ 22K ตามลำดับ) ของกระเพาะอาหารข้อมติตสีน้ำตาลปานกลาง และผลการเชื่อมด้วยเทคนิคเนื้อเยื่อทางเคมีด้วย RCA-I และ SBA พบว่าบริเวณ gastric glands ของกระเพาะอาหารข้อมติตสีน้ำตาลเข้มมาก (*) (ภาพที่ 22I และภาพที่ 22J ตามลำดับ)

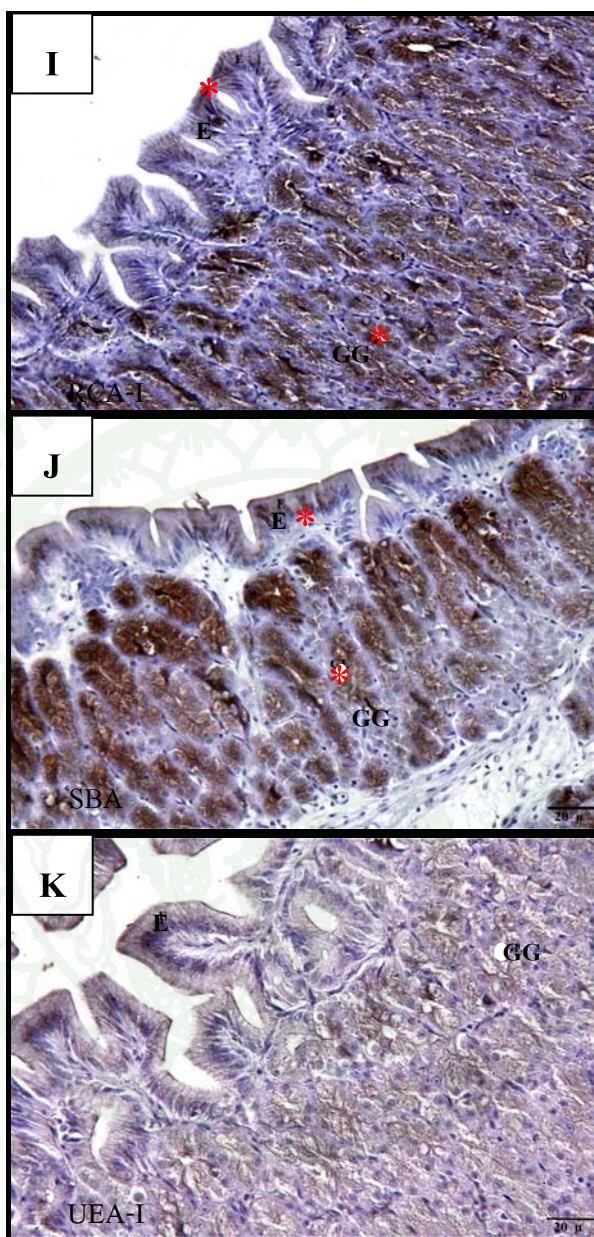




ภาพที่ 22 ผลการทดลองการติดสีข้อมในเนื้อเยื่อกระเพาะอาหารส่วน fundus ของลูกปลาบึกอายุ 60 วัน (E = Epithelium, GG = Gastric glands)



ภาพที่ 22 (ต่อ)



ภาพที่ 22 (ต่อ)

2. กระเพาะอาหารส่วน pylorus

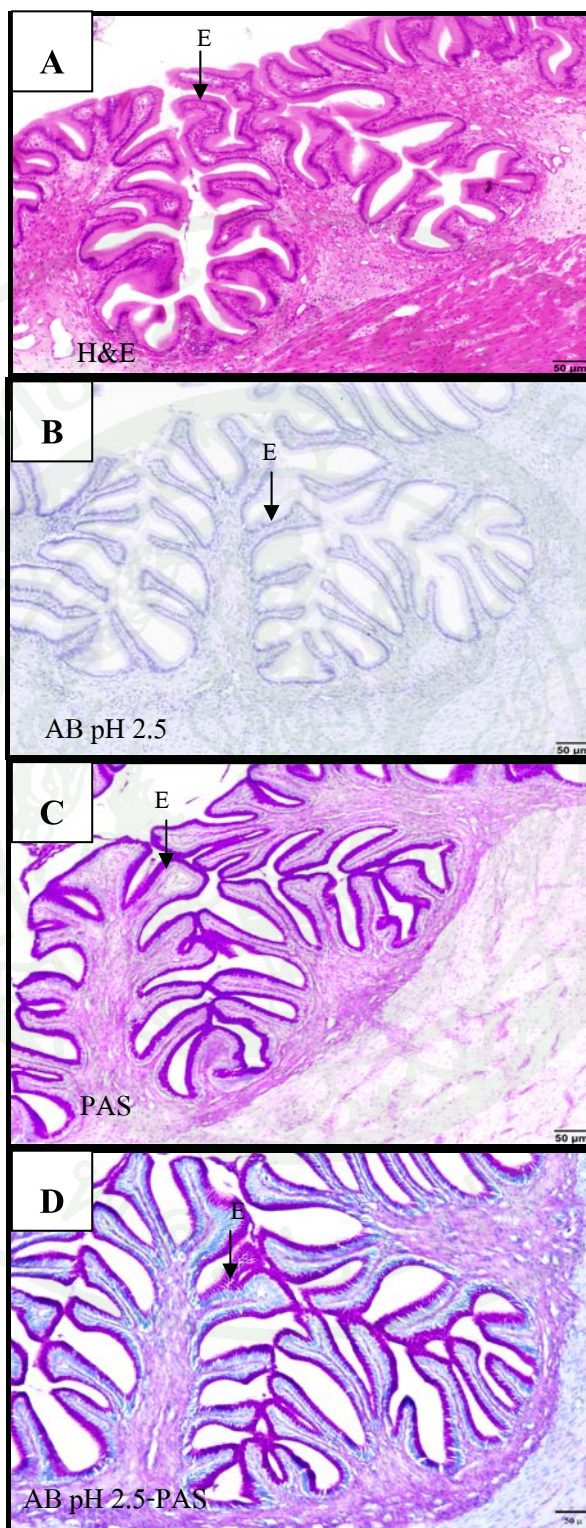
ในลูกปลาอายุ 60 วัน mucosal fold ในกระเพาะอาหารส่วน pylorus มีการพัฒนาโดยการเพิ่มขนาดใหญ่ขึ้น เยื่อบุผิวเป็นแบบ simple columnar epithelium และไม่พบ gastric glands ในชั้น lamina propria (ภาพที่ 23A) เมื่อทำการย้อมด้วยเทคนิคเนื้อเยื่อทางเคมี ปรากฏผลดังนี้

ผลการย้อมด้วยเทคนิคเนื้อเยื่อทางเคมีด้วย AB pH 2.5 พบว่าบริเวณเยื่อบุผิวของกระเพาะอาหารย้อมไม่ติดสี (ภาพที่ 23B)

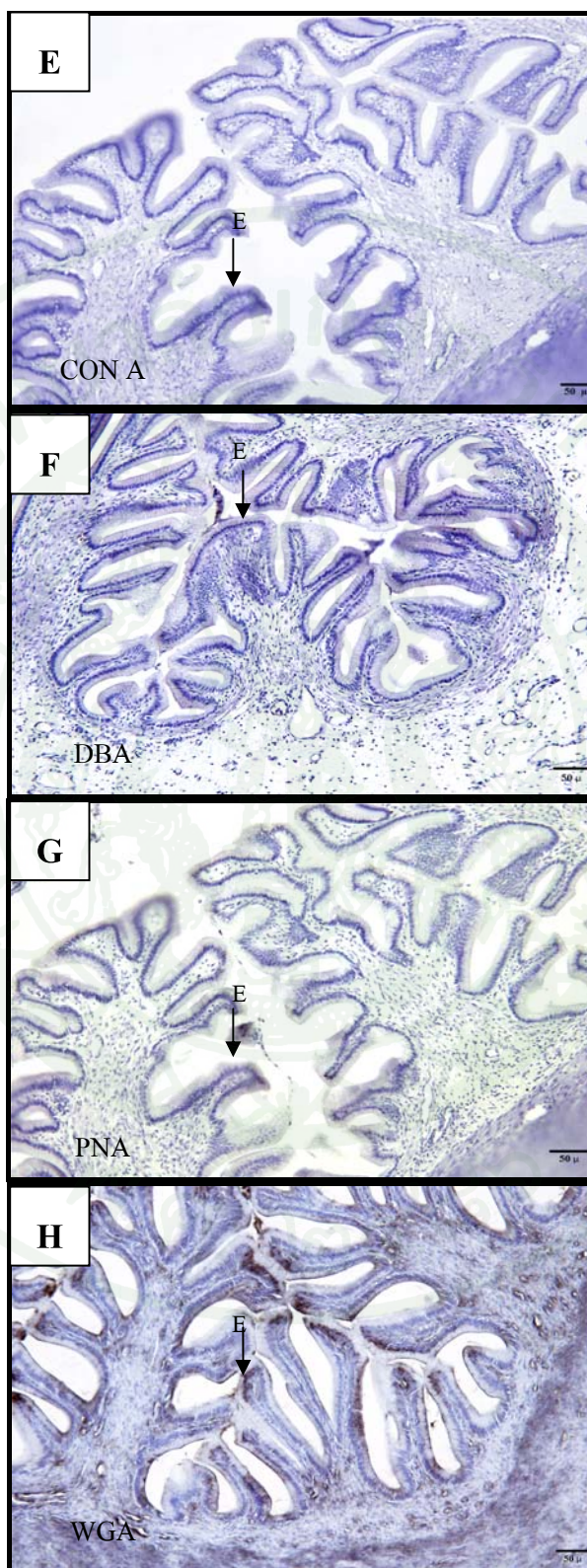
ผลการย้อมด้วยเทคนิคเนื้อเยื่อทางเคมีด้วย PAS พบว่าบริเวณเยื่อบุผิวของกระเพาะอาหารย้อมติดสีชมพูอมแดงของ PAS เข้มมาก (ภาพที่ 23C) แสดงว่าบริเวณเยื่อบุผิวของกระเพาะอาหารของปลาบึกอายุ 60 วัน มี neutral glycoconjugates ปริมาณมาก

ผลการย้อมด้วยเทคนิคเนื้อเยื่อทางเคมีด้วย AB pH 2.5-PAS พบว่าบริเวณเยื่อบุผิวของกระเพาะอาหารติดสีชมพูอมม่วงเข้มมาก (ภาพที่ 23D) แสดงว่า มี neutral glycoconjugates บรรจุอยู่ปริมาณมากและไม่มีการติดสีฟ้าของ AB หรือมีการติดสีฟ้าน้อยมาก แสดงว่ามี acid glycoconjugates เพียงเล็กน้อยหรือไม่มีเลย

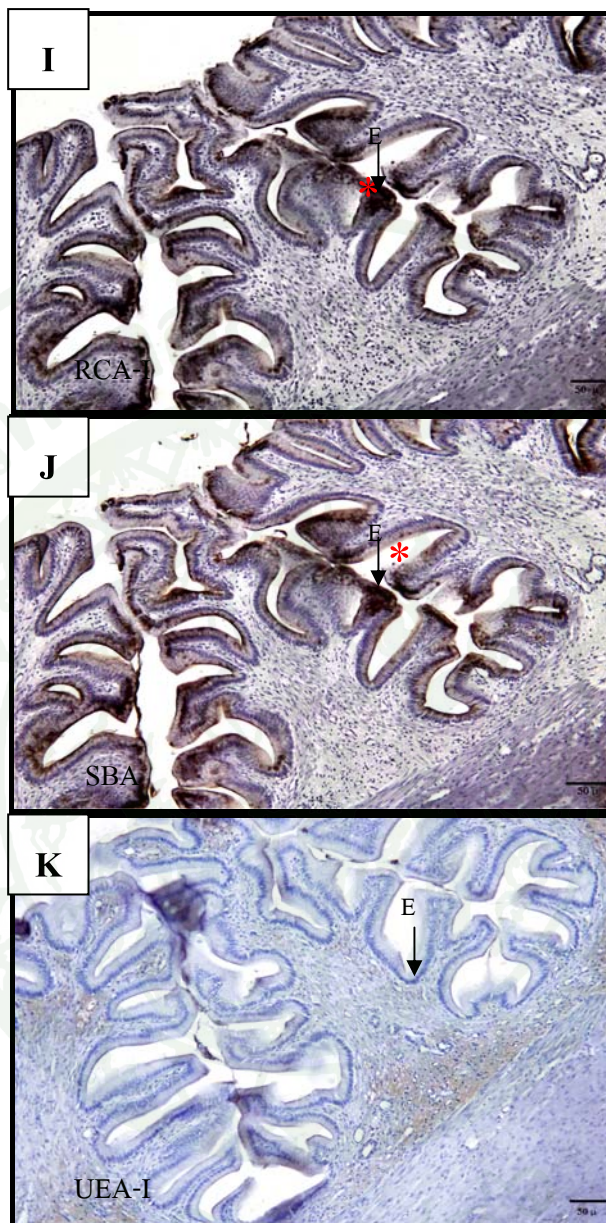
จากการศึกษาลักษณะทางจุลกายวิภาคศาสตร์ของกระเพาะอาหารของลูกปลาบึก ด้วยเทคนิคเนื้อเยื่อทางเคมีโดยใช้สาร lectins 7 ชนิด ได้แก่ Con A, DBA, PNA, WGA, RCA-I, SBA และ UEA-I ผลการทดลองพบว่า ผลการย้อมด้วยเทคนิคเนื้อเยื่อทางเคมีด้วย Con A, DBA, PNA และ UEA-I บริเวณเยื่อบุผิวของกระเพาะอาหารย้อมติดสีน้ำตาลอ่อนเล็กน้อย (ภาพที่ 23E, ภาพที่ 23F, ภาพที่ 23G และภาพที่ 23K ตามลำดับ) ในขณะที่ผลการย้อมด้วยเทคนิคเนื้อเยื่อทางเคมีด้วย WGA พบว่าบริเวณเยื่อบุผิวของกระเพาะอาหารย้อมติดสีน้ำตาลปานกลาง (ภาพที่ 23H) และผลการย้อมด้วยเทคนิคเนื้อเยื่อทางเคมีด้วย RCA-I และ SBA พบว่าบริเวณเยื่อบุผิวของกระเพาะอาหารย้อมติดสีน้ำตาลเข้มมาก (*) (ภาพที่ 23I และภาพที่ 23J ตามลำดับ)



ภาพที่ 23 ผลการทดลองการติดสีข้อมในเนื้อเยื่อกระเพาะอาหารส่วน pylorus ของลูกปลาน้ำจืดอายุ 60 วัน (E = Epithelium)



ภาพที่ 23 (ต่อ)



ภาพที่ 23 (ต่อ)

วิจารณ์

ลักษณะทางกายวิภาคศาสตร์ของกระเพาะอาหารของปลาบึก

จากการศึกษาลักษณะทางกายวิภาคศาสตร์กระเพาะอาหาร (stomach) ของลูกปลาบึก (*Pangasianodon gigas chevey*) พบว่า รูปร่างของกระเพาะอาหารมีลักษณะคล้ายรูปตัว J (J-shape) ซึ่งสอดคล้องกับการศึกษาลักษณะทางกายวิภาคของระบบทางเดินอาหารในปลาบึก (นวลอนงค์, 2537) รวมทั้งปลาในตระกูล catfish บางชนิด เช่น ปลา South American Catfish (*Rhamdia quelen*) (Hernandez *et al.*, 2009), ปลา *Trichomycterus brasiliensis* (Ribeiro and Fanta, 2000) และปลาควักค้ำ (Clarias batrachus) (ชลอและคณะ, 2530) ในขณะที่มีปลาตระกูล catfish บางชนิดที่มีรูปร่างของกระเพาะอาหารที่มีลักษณะคล้ายรูปตัว U (U-shape) เช่น ปลา Yellow catfish (*Pelteobagrus fulvidraco*) (Cao and Wang, 2009) ทั้งนี้ลักษณะรูปร่างของกระเพาะอาหารในปลาที่มีลักษณะรูปร่างต่างกันขึ้นอยู่กับลักษณะการดำรงชีวิตและชนิดของอาหารที่ปลากินด้วย เมื่อมองส่วนของกระเพาะอาหารด้วยตาเปล่าแบ่งออกเป็น 2 ส่วน ส่วนต้นที่ติดกับหลอดอาหารเรียกว่า fundus ส่วนปลายที่ติดกับลำไส้ส่วนต้นเรียกว่า pylorus กระเพาะอาหารมีลักษณะการวางตัวอยู่บริเวณใต้ตับและเป็นส่วนที่ติดต่อมาจากหลอดอาหาร

ลักษณะทางจุลกายวิภาคศาสตร์ของกระเพาะอาหารของปลาบึก

1. การพัฒนาการเกิดกระเพาะอาหารของลูกปลาบึกในแต่ละช่วงอายุ

จากการศึกษาลักษณะทางจุลกายวิภาคศาสตร์ของกระเพาะอาหารของลูกปลาบึกในแต่ละช่วงอายุมีลักษณะโครงสร้างที่แตกต่างกัน ท่อทางเดินอาหารของลูกปลาบึกอายุ 1 วันมีส่วนของถุงไข่แดงอยู่ทางด้านใต้ลำตัว ท่อทางเดินอาหารมีลักษณะเป็นท่อตรงบุด้วย simple cuboidal epithelium ในวันที่ 3 หลังจากฟักออกเป็นตัวพบว่าถุงไข่แดงลดขนาดลงจนเกือบมองไม่เห็นและหดตัวไปอยู่ในช่องท้อง ท่อทางเดินอาหารมีการพัฒนาขึ้นจากเดิมคือ มีลักษณะเป็นแบบ simple columnar epithelium ซึ่งสอดคล้องกับรายงานของสุปราณีและคณะ (2531) ซึ่งทำการศึกษาการเกิดอวัยวะและลักษณะทางเนื้อเยื่อของลูกปลาบึกวัยอ่อน (*Pangasianodon gigas*) และสอดคล้องกับการศึกษาในปลาตระกูล catfish บางชนิด เช่น ปลา Yellow catfish (*Pelteobagrus fulvidraco*) (Yang *et al.*, 2010), ปลาควักค้ำพัน (*Clarias nieuhofii*) (Saelee *et al.*, 2011) และปลา Butter catfish

(*Ompok bimaculatus*) (Pradhan *et al.*, 2012) เป็นต้น นอกจากนี้ยังสอดคล้องกับในปลาชนิดอื่นๆ เช่น ปลาชะโอน (จิรภรณ์และสุริยัน, 2551), ปลา *Solea senegalensis* (Ribeiro *et al.*, 1999) และ ปลานู๋ทราย (ธีรงค์และคณะ, 2544) เป็นต้น

จากการศึกษาลักษณะทางจุลกายวิภาคศาสตร์ของกระเพาะอาหารของลูกปลาบึกในวันที่ 15 พบว่าผนังของท่อทางเดินอาหารที่พัฒนามากขึ้น คือมีการเพิ่มความสูงของเยื่อผนังผิว simple columnar epithelium ในชั้น Tunica mucosa

จากการศึกษาทางเดินอาหารส่วนของกระเพาะอาหารมีการพัฒนาสมบูรณ์คือ สามารถพบ การเจริญของเนื้อเยื่อครบทั้ง 4 ชั้นและเห็น gastric glands ในบริเวณของกระเพาะส่วนต้นที่เรียกว่า fundus ได้ชัดเจนในวันที่ 30 ซึ่งสอดคล้องกับการศึกษาในปลาชนิดอื่นๆก่อนหน้านี้ เช่น ปลา Sharpsnout seabream (Micale and Muglia, 2011), ปลา Marbled Goby (*Oxyeleotris marmorata*) (Munafi *et al.*, 2006) และปลานู๋ทราย (เบญจศุกุลักษณ์, 2545) เป็นต้น ในขณะที่จากการศึกษา เนื้อเยื่อของลูกปลาบึกวัยอ่อนของสุปราณีและคณะ (2531) พบว่ากระเพาะอาหารมีการเจริญ ของเนื้อเยื่อครบทั้ง 4 ชั้นในช่วงเวลา 8-9 วัน, ลูกปลาคดเหลืองในช่วงอายุ 4 วัน (หทัยรัตน์, 2541), ปลาดุกลำพัน (*Clarias nieuhofii*) อายุ 4 วัน (Saelee *et al.*, 2011), ปลา Malaysian river catfish (*Mystus nemurus*) อายุ 7 วัน (Ghada *et al.*, 2012), ปลา Yellow catfish (*Pelteobagrus fulvidraco*) อายุ 4 วัน (Yang *et al.*, 2009) และปลา Butter catfish (*Ompok bimaculatus*) อายุ 8 วัน (Pradhan *et al.*, 2012) เป็นต้น

จากการศึกษาลักษณะทางจุลกายวิภาคศาสตร์ของระบบทางเดินอาหารส่วนของกระเพาะ อาหารของลูกปลาบึก (*Pangasianodon gigas chevey*) เพื่อดูโครงสร้างของเซลล์ทั่วไปโดยการย้อม ด้วย Hematoxylin และ Eosin (H&E) พบว่าทางเดินอาหารส่วนของกระเพาะอาหารที่มีการพัฒนา สมบูรณ์ในลูกปลาอายุ 30 และ 60 วัน สามารถแบ่งกระเพาะได้ออกเป็น 2 ส่วนคือ กระเพาะอาหาร ส่วน fundus และกระเพาะอาหารส่วน pylorus ซึ่งสอดคล้องกับการศึกษาลักษณะทางจุลกายวิภาค ของระบบทางเดินอาหารในปลาบึก (ลำพองและคณะ, 2534) และปลาตะกรุด catfish บางชนิดเช่น ปลาดุกค้ำ (ชลอและคณะ, 2530) และปลา butter catfish (*Ompok bimaculatus*) (Pradhan *et al.*, 2012) เป็นต้น ในขณะที่การศึกษาในปลาตะกรุด catfish บางชนิดแบ่งส่วนของกระเพาะอาหารได้ ออกเป็น 3 ส่วนคือ กระเพาะอาหารส่วน cardia, fundus และ pylorus เช่น ปลา South American

Catfish (*Rhamdia quelen*) (Hernandez *et al.*, 2009) และปลา yellow catfish (*Pelteobagrus fulvidraco*) (Cao and Wang, 2009) เป็นต้น

จากการศึกษาลักษณะทางจุลกายวิภาคศาสตร์ของกระเพาะอาหารทั้ง 2 ส่วนของลูกปลาบึก อายุ 30 และ 60 วันพบว่า กระเพาะอาหารประกอบด้วยเนื้อเยื่อ 4 ชั้น คือ

1. Tunica mucosa
2. Tunica submucosa
3. Tunica muscularis
4. Tunica serosa

สอดคล้องกับการศึกษาลักษณะทางจุลกายวิภาคศาสตร์ของระบบทางเดินอาหารในปลาบึก (ลำพองและคณะ, 2534) และปลาในตระกูล catfish ชนิดอื่นๆ เช่น ปลา Channel catfish (Grizzle and Rogers, 1976; Sis *et al.*, 1979) และปลาคูกค้ำ (ชลอและคณะ, 2530)

กระเพาะอาหารปลาบึกส่วน fundus มีเยื่อบุผิวแบบ simple columnar epithelium บริเวณกระเพาะอาหารส่วนนี้พบ gastric glands ซึ่งประกอบด้วยเซลล์ชนิดเดียวมีลักษณะรูปร่างคล้ายปิรามิด เรียกว่า oxynticopeptic cells (Yang *et al.*, 2010) ซึ่งเซลล์ชนิดนี้ทำหน้าที่สำคัญในการสร้าง pepsinogen และ HCl เหมือนกับในปลาชนิดอื่นๆ (Stroband and Kroon, 1981)

กระเพาะอาหารส่วน pylorus ของปลาบึกไม่มี gastric glands เหมือนกับที่พบในปลากระดูกแข็งทั่วไป ซึ่งต่างจากปลาในตระกูล Esocidae ที่มีต่อมในกระเพาะอาหารส่วน pylorus (Reifel and Travill, 1978)

2. ศึกษาลักษณะทางจุลกายวิภาคศาสตร์ของกระเพาะอาหารในลูกปลาบึกโดยใช้เทคนิคการย้อมสีทางเคมีของเนื้อเยื่อ

จากการศึกษาทางจุลกายวิภาคศาสตร์โดยการใช้เทคนิคเนื้อเยื่อเคมีเพื่อศึกษา ไกลโคคอนจูเกตบนเนื้อเยื่อบุผิวและ gastric glands ของกระเพาะอาหารของลูกปลาบึก โดยการย้อมด้วย Alcian Blue pH 2.5 (AB pH 2.5) ผลการศึกษาพบว่า บนเนื้อเยื่อบุผิวกระเพาะของลูกปลาบึกในช่วงอายุ 1-3 วัน พบสารไกลโคคอนจูเกตพวก acid glycoconjugates บ้างเล็กน้อยสอดคล้องกับการศึกษาใน

ปลา *Sparus aurata* (Redondo and Pellitero, 2010) แต่กลับไม่พบในกระเพาะของลูกปลาบึกในช่วงอายุ 15-60 วัน เนื่องจาก acid glycoconjugates มีความสำคัญในการยับยั้งเชื้อแบคทีเรียที่จะเข้าสู่ระบบทางเดินอาหาร ซึ่งสันนิษฐานว่าในร่างกายของลูกปลาที่มีอายุน้อยมีภูมิคุ้มกันที่น้อย การสร้างระบบภูมิคุ้มกันที่บริเวณเยื่อผิวของบริเวณต่อทางเดินอาหารน่าจะเป็นวิธีการป้องกันเชื้อแบคทีเรีย โดยผลจากการศึกษาในครั้งนี้สอดคล้องกับการศึกษาการศึกษาทางจุลกายวิภาคศาสตร์โดยการใช้เทคนิคเนื้อเยื่อเคมีในกระเพาะอาหารของปลาตระกูล catfish บางชนิด เช่น ปลา Walking catfish (*Claris batrachus*) (Raji and Norouzi, 2010) และปลา *trichomycterus brasiliensis* (Ribeiro and Fanta, 2000) ในขณะที่ในปลาชนิดอื่นกลับพบสารไกลโคคอนจูเกตพวก acid glycoconjugates บริเวณบนเยื่อผิวของกระเพาะอาหารปริมาณมากเช่น ปลา *Engraulis anchoita* (Díaz et al., 2003) นอกจากนี้จากการศึกษาไกลโคคอนจูเกตบริเวณ gastric glands ของกระเพาะอาหารของลูกปลาบึก โดยการย้อมด้วย AB pH 2.5 ผลการศึกษาพบว่าบริเวณ gastric glands ไม่พบสารไกลโคคอนจูเกตพวก acid glycoconjugates หรือพบน้อยมาก

ผลการย้อมด้วย Periodic acid-Schiff (PAS) บนเนื้อเยื่อผิวและ gastric glands ของกระเพาะอาหารของลูกปลาบึก พบว่าบริเวณเยื่อผิวของกระเพาะอาหารของลูกปลาบึกจะติดสีเข้มขึ้นเมื่อมีอายุเพิ่มมากขึ้น แสดงว่าบริเวณเยื่อผิวของกระเพาะอาหารพบสารไกลโคคอนจูเกตพวก neutral glycoconjugates ในปริมาณมากขึ้นเมื่อปลามีอายุมากขึ้น ซึ่งจากการศึกษาลูกปลาบึกอายุ 60 วันพบว่า บริเวณเยื่อผิวของกระเพาะอาหารพบสารไกลโคคอนจูเกตพวก neutral glycoconjugates เป็นปริมาณมาก ซึ่งสอดคล้องกับการศึกษาทางจุลกายวิภาคศาสตร์ของกระเพาะอาหารในปลาตระกูล catfish บางชนิด เช่น ปลา Walking catfish (*Claris batrachus*) (Raji and Norouzi, 2010), ปลาดุก (Sandhu, 2000) และปลา *Trichomycterus brasiliensis* (Ribeiro and Fanta, 2000) เนื่องจากในปลาอายุ 60 วัน มีการพัฒนาของ gastric glands เพิ่มมากขึ้นทั้งขนาดและจำนวน การผลิต mucus ที่เป็น neutral glycoconjugates จึงเพิ่มมากขึ้น ซึ่ง neutral glycoconjugates จะทำหน้าที่ช่วยเคลือบเนื้อเยื่อผิวของกระเพาะอาหารเพื่อป้องกันอันตรายจากเอนไซม์ที่ผลิตโดย gastric glands นอกจากนี้จากการศึกษาไกลโคคอนจูเกตบริเวณ gastric glands ของกระเพาะอาหารของลูกปลาบึก โดยการย้อมด้วย PAS ผลการศึกษาพบว่าบริเวณ gastric glands ไม่พบสารไกลโคคอนจูเกตพวก neutral glycoconjugates หรือพบน้อยมากซึ่งสอดคล้องกับการศึกษาในปลา *Engraulis anchoita* (Díaz et al., 2003)

จากการศึกษาทางจุลกายวิภาคศาสตร์โดยการใช้เทคนิคเนื้อเยื่อเคมีเพื่อศึกษาไกลโคคอนจูเกตบนเนื้อเยื่อบุผิวของกระเพาะอาหารของลูกปลาบึก โดยการย้อมด้วย Alcian Blue pH 2.5 แล้วตามด้วย Periodic acid-Schiff (AB pH 2.5-PAS) ผลการศึกษาพบว่าบริเวณเยื่อบุผิวพบสารคัดหลั่งจำพวก acid glycoconjugates ปริมาณเล็กน้อยและพบ neutral glycoconjugates ในปริมาณมากเมื่อปลามีอายุมากขึ้น สอดคล้องกับการศึกษาลักษณะทางจุลกายวิภาคศาสตร์และเนื้อเยื่อเคมีพวกไกลโคคอนจูเกตของระบบทางเดินอาหารในปลาตระกูล catfish บางชนิดเช่น ปลา Walking catfish (*Claris batrachus*) (Raji and Norouzi, 2010), ปลา yellow catfish (*Pelteobagrus fulvidraco*) (Cao and Wang, 2009) และปลาคูกดำพัน (*Clarias nieuhofii*) (Saelee *et al.*, 2011) เป็นต้น ซึ่งผลจากการศึกษาโดยการย้อมด้วย Alcian Blue pH 2.5 แล้วตามด้วย Periodic acid-Schiff (AB pH 2.5-PAS) สอดคล้องกับการศึกษาโดยการย้อมด้วยสี Periodic acid-Schiff (PAS) นอกจากนี้จากการศึกษาไกลโคคอนจูเกตบริเวณ gastric glands ของกระเพาะอาหารของลูกปลาบึกโดยการย้อมด้วย AB pH 2.5-PAS ผลการศึกษาพบว่าบริเวณ gastric glands ไม่พบสารไกลโคคอนจูเกตพวก acid glycoconjugates และ neutral glycoconjugates หรือพบน้อยมากซึ่งสอดคล้องกับการศึกษาในปลา *Engraulis anchoita* (Diaz *et al.*, 2003)

ผลการศึกษาด้วยเทคนิคเนื้อเยื่อทางเคมีโดยใช้สารเลคตินเพื่อต้องการหาอนุพันธ์ของน้ำตาลโดยใช้สารเลคติน 7 ชนิดได้แก่ CON A, DBA, PNA, RCA-I, SBA, UEA-I และ WGA พบว่า บริเวณ epithelium และ gastric gland ในกระเพาะอาหารของปลาในช่วงอายุต่างๆบรรจุด้วยสารคัดหลั่ง ซึ่งประกอบด้วยอนุพันธ์น้ำตาล ในปริมาณที่แตกต่างกันทั้งนี้ขึ้นอยู่กับเปลี่ยนแปลงลักษณะโครงสร้างในแต่ละช่วงอายุ แต่ทุกช่วงอายุพบอนุพันธ์น้ำตาล galactose, fucose, N-acetylglucosamine, N-acetylgalactosamine และ Galactosyl (β -1,3) N-acetylgalactosamine สอดคล้องกับการศึกษา Glycoconjugate ในระบบทางเดินอาหารในปลาบางชนิดที่มีการศึกษาก่อนหน้านี้ เช่น ปลา summer flounder (*Paralichthys dentatus*) (Soffientino *et al.*, 2006), ปลา *Sparus aurata* (Redondo and Pellitero, 2010), ปลา Buenos Aires tetra (*Hyphessobrycon anisitsi*) (Leknes, 2011), ปลา *Anguilla anguilla* L. (Domeneghini *et al.*, 2004), ปลา sea bream (*Sparus aurata*), ปลา Senegal sole (*Solea senegalensis*) และปลา Siberian sturgeon (*Acipenser baeri*) (Sarasquete *et al.*, 2001) เป็นต้น

จากการศึกษาพบว่า การย้อมด้วยเลคตินพบการติดสีอย่างชัดเจนของ RCA-I และ SBA ซึ่งพบว่าในลูกปลาทุกช่วงอายุและมีความเข้มสีมากกว่าเลคตินชนิดอื่นๆ สอดคล้องกับการศึกษา

พัฒนาการการเปลี่ยนแปลงของกระเพาะอาหารในปลาบางชนิด เช่น ปลา summer flounder (*Paralichthys dentatus*) (Soffientino *et al.*, 2006), ปลา *Anguilla anguilla* L. (Domeneghini *et al.*, 2005) และปลา *Cynoscion guatucupa* (Díaz *et al.*, 2008) โดยเลคติน RCA-I และ SBA จะจับกับอนุพันธ์ของน้ำตาล Galactose และ N-acetylgalactosamine ซึ่งอนุพันธ์ของน้ำตาลทั้งสองชนิดนี้มีความเกี่ยวข้องกับกระบวนการป้องกันอันตรายจากเชื้อจุลินทรีย์ที่เข้ามาในทางเดินอาหาร (Goldemberg *et al.*, 2008)

จากการศึกษาทางจุลกายวิภาคศาสตร์โดยการใช้เทคนิคเนื้อเยื่อเคมีเพื่อศึกษาไกลโคคอนจูเกตบนเนื้อเยื่อบุผิวของกระเพาะอาหารของลูกปลาบิก โดยใช้สาร เลคตินชนิด UEA-I ผลการศึกษาพบว่าบริเวณเยื่อบุผิวของกระเพาะอาหารจะติดสีของเลคตินชนิดนี้อ่อนลงเมื่อลูกปลามีอายุเพิ่มมากขึ้น ซึ่งเลคติน UEA-I จะจับอนุพันธ์น้ำตาล fucose ซึ่งเกี่ยวข้องกับกระบวนการ microbial immune สันนิษฐานว่าในช่วงแรกของการเจริญเติบโตของปลาที่มีอายุน้อย immune ในร่างกายของลูกปลา ยังทำงานได้ไม่เต็มที่ จึงพบ immune บริเวณเยื่อบุผิวของกระเพาะอาหารเป็นจำนวนมาก

การศึกษาเนื้อเยื่อเคมีเพื่อที่จะแสดงความหลากหลายของไกลโคคอนจูเกตบนเนื้อเยื่อบุผิวของกระเพาะอาหารของลูกปลาบิก ทำให้ทราบว่าบริเวณบนเนื้อเยื่อบุผิวของกระเพาะอาหารมีการผลิตสารไกลโคคอนจูเกตออกมาจำนวนมากเพื่อช่วยเคลือบเนื้อเยื่อบุผิวของกระเพาะอาหารของลูกปลาเพื่อป้องกันอันตรายจากการทำงานของเอนไซม์ของน้ำย่อยที่ผลิตโดย gastric glands (Saelee *et al.*, 2011) รวมทั้งช่วยยับยั้งการเจริญเติบโตและป้องกันการรุกรานของเชื้อโรคและเชื้อจุลินทรีย์ต่างๆ (Soffientino *et al.*, 2006)

สรุปและข้อเสนอแนะ

สรุป

ผลการศึกษาด้วยเทคนิคเนื้อเยื่อบนเนื้อเยื่อผิวหนังของกระเพาะอาหารของลูกปลาบึก พบว่า บริเวณกระเพาะของลูกปลาบึกในช่วงอายุที่แตกต่างกันพบสารไกลโคคอนจูเกตจำพวก acid glycoconjugates และ neutral glycoconjugates ในปริมาณที่ต่างกัน โดยสารไกลโคคอนจูเกตที่ถูกผลิตออกมาจำนวนมากจะสัมพันธ์กับพฤติกรรมในการกินอาหารและการทำงานที่ต่างกันของ สารคัดหลังในกระเพาะอาหารแต่ละบริเวณ

ข้อเสนอแนะ

การศึกษารุ่นนี้เพื่อรายงานลักษณะทางกายวิภาคศาสตร์และลักษณะทางจุลกายวิภาคศาสตร์ของกระเพาะอาหารของลูกปลาบึก โดยการข้อมด้วยเทคนิคเนื้อเยื่อเคมี โดยการศึกษาครั้งนี้จะเป็นข้อมูลพื้นฐานในการนำไปใช้ประโยชน์ในด้านการศึกษาทางด้านการศึกษาทางด้านการเปรียบเทียบทาง Histology และ Histopathological ต่อไปในอนาคต นอกจากนี้ยังนำไปใช้ประโยชน์ทางด้านการศึกษาเพื่อใช้ในการผลิตอาหารที่เหมาะสมกับลูกปลาในช่วงอายุต่างๆ เนื่องจากกระเพาะอาหารเกี่ยวข้องกับการย่อยอาหารซึ่งมีความสัมพันธ์กับช่วงอายุและพฤติกรรมการกินอาหารที่เปลี่ยนไปในแต่ละช่วงอายุอีกด้วย

เอกสารและสิ่งอ้างอิง

- เกรียงศักดิ์ เม่งอำพัน. 2539. แนวทางการเพาะปลาน้ำจืดและปลาตู้ในบ่อดิน, น. 32. ใน รายงานการวิจัยสำนักงานการวิจัยและส่งเสริมการเกษตรประจำปี 2539. มหาวิทยาลัยแม่โจ้, เชียงใหม่.
- จิรภรณ์ มีศรีและสุริยัน เสมอ. 2551. พัฒนาการของระบบทางเดินอาหารของลูกปลาชะโอนวัยอ่อน, น. 343-353. ใน รายงานการประชุมวิชาการประมงประจำปี 2551. กรมประมง, กรุงเทพฯ.
- ชวลิต วิทยานนท์และสมศักดิ์ รุ่งทองใบสุริย์. 2536. อนุกรมวิธานของปลาน้ำจืดและปลาสร้อย (วงศ์ *Pangasiidae*), น. 57. ใน รายงานการประชุมวิชาการประมงประจำปี 2536. กรมประมง, กรุงเทพฯ.
- ชลอ ลิมสุวรรณ, ปวีณา กิจสวัสดิ์ และ สุปราณี ชินบุตร. 2530. เนื้อเยื่อของปลาอุกดำ. คณะประมง มหาวิทยาลัยเกษตรศาสตร์, กรุงเทพฯ.
- ธีรพันธ์ ภูคาสวรรค์. 2511. ปลาน้ำจืด. วารสารการประมง 21 (3): 244-252.
- ธีรพันธ์ ภูคาสวรรค์. 2526. ปลาน้ำจืดเขียง วารสารการประมง 36 (4): 399-346.
- ธีรพงศ์ อมรสกุลและคณะ. 2544. ลักษณะบางประการในระยะวัยอ่อนของลูกปลาน้ำจืด. วิทยานิพนธ์ปริญญาโท, มหาวิทยาลัยสงขลานครินทร์.
- นวลอนงค์ นาคคง. 2537. ลักษณะทางกายวิภาคของปลาน้ำจืด. วิทยานิพนธ์ปริญญาโท, มหาวิทยาลัยเกษตรศาสตร์.
- นิศย์ คู่เจริญไพศาลและคณะ. 2527-2528. การทดลองและการอนุบาลลูกปลาน้ำจืดวัยอ่อนด้วยอาหารที่แตกต่างกัน, น. 53-74. ใน รายงานประจำปี 2527-2528. กรมประมง, กรุงเทพฯ.

เบญจศุกดิ์กษณ์ อัคร โปธิ์. 2545. พัฒนาการทางเนื้อเยื่อวิทยาและฮิสโตเคมีของระบบย่อยอาหารในปลาบู่ทรายระยะวัยอ่อน. วิทยานิพนธ์ปริญญาโท, มหาวิทยาลัยสงขลานครินทร์.

ลำพอง ทองปน. 2534. ลักษณะทางจุลกายวิภาคของระบบย่อยอาหารในปลาบู่ก. วิทยานิพนธ์ปริญญาโท, มหาวิทยาลัยเกษตรศาสตร์.

วันเพ็ญ มินกาญจน์. 2527. เปรียบเทียบลักษณะของลูกปลาบู่กและลูกปลาสาวย. วารสารการประมง 37 (2): 106-112.

สุปราณี ชินบุตร, พรเลิศ จันทร์รัชชกุล และ ชะลอ ลิมสุวรรณ. 2531. การศึกษาการเกิดอวัยวะและลักษณะทางเนื้อเยื่อของปลาบู่กวัยอ่อน, น. 343-353. ใน รายงานการสัมมนาวิชาการประจำปี 2531. กรมประมง, กรุงเทพฯ.

สุภาพ มงคลประสิทธิ์. บทปฏิบัติการมีนวิทยา. 2535. ภาควิชาชีววิทยาประมง คณะประมง มหาวิทยาลัยเกษตรศาสตร์, กรุงเทพมหานคร.

เสน่ห์ ผลประสิทธิ์. 2527. การเพาะพันธุ์ปลาบู่ก, น. 403-414. ใน การประชุมทางวิชาการของมหาวิทยาลัยเกษตรศาสตร์ ครั้งที่ 22. มหาวิทยาลัยเกษตรศาสตร์, กรุงเทพฯ.

โตสม พัตรตันดร. 2510. การล่าปลาบู่ก. วารสารการประมง 20 (1): 225-231.

ศุกดิ์กษณ์ โรมรัตน์พันธ์. 2545. เทคนิคเนื้อเยื่อสัตว์. พิมพ์ครั้งที่ 1. สำนักพิมพ์ มหาวิทยาลัยเกษตรศาสตร์, กรุงเทพฯ.

หทัยรัตน์ กษมาวุฒิ. 2541. การศึกษาพัฒนาการของกระเพาะอาหารและการอนุบาลลูกปลากดเหลือง (*Mystus nemurus* Cuv. & Val.). วิทยานิพนธ์ปริญญาโท, มหาวิทยาลัยเกษตรศาสตร์.

- Brooks, S.A., A.J.C. Leatham and U. Schumacher. 1997. **Lectin Histochemistry**. BIOS Scientific Publishers Ltd, UK.
- Cao, X.J. and W.M. Wang. 2009. Histology and Mucin Histochemistry of The Digestive Tract of Yellow Catfish, *Pelteobagrus fulvidraco*. **Anatomia Histologia Embryologia**. 38 (4): 254-61.
- Diaz, A.O., A.M. García, C.V. Devincenti, A L. Goldemberg. 2008. Glycoconjugates in the mucosa of the digestive tract of *Cynoscion guatucupa*: A histochemical study. **Acta histochemica**. 110: 76-85.
- Diaz, A.O., A.M. García, C.V. Devincenti, A.L. Goldemberg, 2003. Morphological and histochemical characterization of the mucosa of the digestive tract in *Engraulis anchoita*. **Anat Histol Embryol**. 32 (6): 341-346.
- Domenechini, C., A. Silvana, R. Giuseppe, B. Giampaolo and A. Veggetti. 2005. Histochemical analysis of glycoconjugate secretion in the alimentary canal of *Anguilla anguilla* L. **Acta histochemica**. 106: 477-487.
- Ghada, A.E.H., M.S. Kamarudin, C.R. Saad and S.K. Daud. 2012. Gut Histology of Malaysian River Catfish, *Mystus nemurus* (C&V) Larvae. **Life Science Journal**. 9 (1).
- Grizzle, J.M. and W.A. Rogers. 1976. **Anatomy and histology of the channel catfish**. Alabama, USA.
- Goldemberg, A.L., A.O. Diaz and A.M. Garcia. 2008. Glycoconjugates in the mucosa of the digestive tract of *Cynoscion guatucupa*: A histochemical study. **Acta histochemica**. 110: 76-85.

- Hernandez, D.R., M.P. Gianceselli and H.A. Domitrovic. 2009. Morphology, Histology and Histochemistry of the Digestive System of South American Catfish (*Rhamdia quelen*). **Int. J. Morphol.** 27 (1): 105-111.
- IUCN. 2011. **IUCN Red List of Threatened Species (ver. 2011.1)**. Available Source: <http://www.iucnredlist.org>, February 16, 2013.
- Micale V. and U. Muglia. 2011. Comparative Ontogeny of the Digestive Tract in Sharpsnout Sea Bream *Diplodus puntazzo* Cetti and Common Pandora *Pagellus erythrinus* L. **The Open Marine Biology Journal**. 5: 34-41.
- Mumford, S., J. Heidel, C. Smith, J. Morrison, B.M. Connell and V. Blazer. 2007. Fish Histology and Histopathology. **USFWS-NCTC**. 357.
- Munafi, A.B.A., P.T. Liem, M.V. Van and M.A. Ambak. 2006. Histological ontogeny of the digestive system of Marble Goby (*Oxyeleotris marmoratus*) larvae. **Journal of Sustainability Science and Management**. 1 (2): 79-86.
- Pradhan, P.K., J.K. Jena, G. Mitra, N. Sood and E. Gisbert. 2012. Ontogeny of the digestive tract in butter catfish *Ompok bimaculatus* (Bloch) larvae. **Fish Physiol Biochem**. 38: 1601-1617.
- Raji, A.R. and E. Norouzi. 2010. Histological and histochemical study on the alimentary canal in Walking catfish (*Claris batrachus*) and piranha (*Serrasalmus nattereri*). **J. Iranian**. 11: 255-261.
- Raz, A. and R. Lotan. 1987. Endogenous galactoside-binding lectins: A new class of functional tumour cell surface molecules related to metastasis. **Cancer Metastasis Rev.** 6: 433-452.

- Redondo, J., P. María and A. Pellitero. 2010. Carbohydrate patterns in the digestive tract of *Sparus aurata* L. and *Psetta maxima* (L.) (Teleostei) parasitized by *Enteromyxum leei* and *E. scophthalmi* (Myxozoa). **Parasitology International**. 59: 445–453.
- Reifel, C.W. and A.A. Travill. 1978. Structure and carbohydrate histochemistry in the stomach in eight species of teleosts. **J. Morph.** 152: 303-314.
- Ribeiro, E.A. and E. Fanta. 2000. Microscopic morphology and histochemistry of the digestive system of a tropical freshwater fish *Trichomycterus brasiliensis* (U.itken) (Siluroidei, Trichomycteridae). **Revta bras, Zool.** 17 (4): 953-971.
- Ribeiro, V., C. Sarasquete and M.T. Dinis. 1999. Histological and histochemical development of the digestive system of *Solea senegalensis* (Kaup, 1858) larvae. **Aquaculture**. 171: 293-308.
- Saelee, T., S. Kiriratnikon, J. Suwanjarat, L. Thongboon and K. Pongsuwan. 2011. The Development of the Digestive System in *Clarias Nieuhofii* Larvae: Histology and Histochemical Studies. **Journal of the Microscopy Society of Thailand**. 4 (1): 16-19.
- Sandhu, A. A. 2000. **Comparative anatomical and histological studies of the gastrointestinal tract of some freshwater catfishes in relation to their food (pisces siluriformes)**. Ph.D. Thesis, Punjab Lahore university.
- Sarasquete, M.C., A. Polo and M. Ydfera. 1995. Histology and histochemistry of the development of the digestive system of larval gilthead seabream, *Sparus aurata* L. **Aquaculture**. 130: 79-92.

- Sarasquete, C., E. Gisbert, L. Ribeiro, L. Vieira and M.T. Dinis. 2001. Glycoconjugates in epidermal, branchial and digestive mucous cells and gastric glands of gilthead sea bream, *Sparus aurata*, Senegal sole, *Solea senegalensis* and Siberian sturgeon, *Acipenser baeri* development. **J. Histochem.** 45: 267-278.
- Sis, R. F., P.J. Ives, D.M. Jones, D.H. Lewis and W.E. Haensly. 1979. The microscopic anatomy of the oesophagus, stomach and intestine of the channel catfish, *Ictalurus punctatus*. **J. Fish Biol.** 14: 179-186.
- Smith, R. R. 1980. **Aquaculture development and coordination programme, Fish feed technology.** Idaho, USA.
- Soffientino, B., M. Gomez-Chiarri, J. Speker. 2006. Developmental changes in stomach, intestine, and skin glycoconjugates in summer flounder (*Paralichthys dentatus*): A lectin histochemical study. **Aquaculture** . 253 (1-4): 680-687.
- Spicer, S.S. and B.A. Schulte. 1992. Diversity of Cell Glycoconjugates Shown Histochemically: A Perspective. **J. Histochem Cytochem.** 40: 1-38.
- Sternbach, H. 1991. **Chromatographische methoden in der biochemie.** p. 139. In G. Thieme Verlag, eds. Stuttgart, New York.
- Stroband, H.W.J. and A.J. Kroon. 1981. The development of the stomach in *Clarias lazera* and the intestinal absorption of protein macromolecule. **Cell Tissue Res.** 215: 397-415.
- Yang, R., C. Xie, Q. Fan, C. Gao and L. Fang. 2009. Histological and ultrastructural studies of the stomach and intestine in larvae of yellow catfish *Pelteobagrus fulvidraco*. **Acta Hydrobiologica Sinica.** 33 (6): 1068-1077.

Yang, R., C. Xie, Q. Fan, C. Gao and L. Fang. 2010. Ontogeny of the digestive tract in yellow catfish *Pelteobagrus fulvidraco* larvae. **Aquaculture**. 302 (1-2): 112-123.





การเตรียมน้ำยาคงสภาพ

10 % formalin (neutral buffer formalin solution) ประกอบด้วย

| | | |
|------------------------------------|-----|----------------|
| 1. Formalin (37-40 % formaldehyde) | 100 | มิลลิลิตร (ml) |
| 2. Distilled water | 900 | มิลลิลิตร (ml) |
| 3. Sodium phosphate dibasic | 6.5 | กรัม (g) |
| 4. Sodium phosphate monobasic | 4 | กรัม (g) |

การเตรียมน้ำย้อมเนื้อเยื่อ

น้ำย้อม Harris' hematoxylin ประกอบด้วย

| | | |
|---------------------------|------|----------------|
| 1. Hematoxylin crystals | 5 | กรัม (g) |
| 2. Potassium alum | 100 | กรัม (g) |
| 3. Absolute ethyl alcohol | 50 | มิลลิลิตร (ml) |
| 4. Mercuric oxide (red) | 2.5 | กรัม (g) |
| 5. Distilled water | 1000 | มิลลิลิตร (ml) |

ขั้นตอนการเตรียมน้ำย้อม Harris' hematoxylin

นำ hematoxylin ละลายใน absolute ethyl alcohol และนำ potassium alum ละลายในน้ำกลั่น จากนั้นนำสารละลายทั้ง 2 อย่างมาผสมเข้าด้วยกันและนำไปต้มใช้เวลาประมาณ 1 นาที ต่อมายกออกจากความร้อนและเติม mercuric oxide (red) ลงไปและนำไปเคี่ยวด้วยความร้อนอีกครั้ง เคี่ยวจนกว่าสีจะกลายเป็นสีม่วงเข้มและออกจากความร้อนรอให้สีเย็นลง จากนั้นจึงเติม glacial acetic acid 2-4 มิลลิลิตรต่อ 100 มิลลิลิตรของสารละลาย ทำให้นิวเคลียสติดสีดียิ่งขึ้น

หมายเหตุ: ก่อนใช้ต้องทำการกรองสีก่อนและควรเก็บสีไว้ในขวดสีชา เพื่อป้องกันแสงเนื่องจากแสงมีผลต่อการเสื่อมคุณภาพของสี

สีย้อม Eosin ประกอบด้วย

1. 1 % stock alcoholic eosin (Luna, 1968)

| | | |
|--------------------------|----|----------------|
| 1) Eosin Y (ละลายน้ำได้) | 1 | กรัม (g) |
| 2) Ethyl alcohol 95 % | 80 | มิลลิลิตร (ml) |
| 3) Distilled water | 20 | มิลลิลิตร (ml) |

นำ eosin Y ละลายรวมกับน้ำกลั่นจากนั้นเติม ethyl alcohol 95 %

2. Working solution

| | | |
|-------------------------|---|------|
| 1) Eosin stock solution | 1 | ส่วน |
| 2) Ethyl alcohol 80 % | 3 | ส่วน |

สีย้อม Periodic acid Schiff (PAS) ประกอบด้วย

1. Periodic acid

| | | |
|------------------------------|-----|----------------|
| 1) Periodic acid | 0.6 | กรัม (g) |
| 2) Nitric acid concentration | 0.3 | มิลลิลิตร (ml) |
| 3) Distilled water | 100 | มิลลิลิตร (ml) |

2. Sodium bisulfate

| | | |
|-------------------------|-----|----------------|
| 1) Sodium metabisulfate | 0.5 | กรัม (g) |
| 2) Distilled water | 100 | มิลลิลิตร (ml) |

3. Schiff reagent

| | | |
|-------------------------|-------|----------------|
| 1) Basic fuchsin | 0.5-1 | กรัม (g) |
| 2) Sodium metabisulfate | 1.9 | กรัม (g) |
| 3) 1 normal HCL | 15 | มิลลิลิตร (ml) |
| 4) Distilled water | 85 | มิลลิลิตร (ml) |

ขั้นตอนการเตรียม Schiff reagent

นำสารละลายทั้งหมดมาผสมรวมกันเข้าเป็นระยะหรือทิ้งไว้ข้ามคืน จากนั้นเติมผงถ่าน 200 มิลลิกรัม และเขย่าขวดทิ้งไว้ 1 นาที และนำไปกรองทำซ้ำจนกว่าสารละลายจะใส จากนั้นเก็บ schiff reagent ไว้ในตู้เย็นห้ามเก็บไว้ที่อุณหภูมิห้อง

หมายเหตุ : ก่อนใช้ควรทดสอบคุณภาพของ schiff reagent โดยการหยดใน formaldehyde 2-3 หยด ถ้าเกิดสีชมพูเข้มแสดงว่า schiff reagent ใช้ได้

สีย้อม Alcian Blue (AB pH 2.5) ประกอบด้วย

| | | |
|------------------------|-----|----------------|
| 1. Alcian blue | 1 | กรัม (g) |
| 2. Glacial acetic acid | 100 | มิลลิลิตร (ml) |
| 3. Distilled water | 97 | มิลลิลิตร (ml) |

ขั้นตอนการเตรียม Alcian Blue (AB pH 2.5)

นำสารละลายทั้งหมดผสมให้เข้ากัน จากนั้นนำสารละลายไปกรองและนำไปใช้ได้ ซึ่งสารละลายนี้สามารถเก็บไว้ใช้ได้ยาวนานหลายปี

ชุดอุปกรณ์สีย้อม Lectin ประกอบด้วย

ชุด lectins สำเร็จรูปจาก Vector Laboratories, Inc (Burlingame, CA, USA) ประกอบด้วย

Lectin kit I* ใต้แก้ว

- Concanavalin A (CON A)
- Dolichos biflorus agglutinin (DBA)
- Peanut agglutinin (PNA)
- Ricinus communis agglutinin (RCA-I)
- Soybean agglutinin (SBA)
- Ulex europaeus agglutinin (UEA-I)
- Wheat gram agglutinin (WGA)

* น้ำหนักสารชนิดละ 1 มิลลิกรัม

ขั้นตอนการเตรียม lectins

นำ lectins แต่ละชนิด (น้ำหนักสารชนิดละ 1 มิลลิกรัม) มาเจือจางด้วย PBS (Phosphate Buffered Saline) ที่ pH 7.4 เจือจางจนได้ความเข้มข้นสุดท้ายเป็น 40 µg/ml จากนั้นจัดเก็บ lectins ที่เจือจางแล้วให้พ้นจากแสงที่อุณหภูมิ 5-8 องศาเซลเซียส

ชุด DAB Substrate Kit (3, 3'-diaminobenzidine) ประกอบด้วย

- | | | | |
|----------------------|--------|-----------------|-------------|
| 1. DAB | 0.5 µg | ละลายในน้ำกลั่น | 1 มิลลิลิตร |
| 2. Hydrogen peroxide | 0.3 µg | ละลายในน้ำกลั่น | 1 มิลลิลิตร |

เมื่อละลาย DAB และ Hydrogen peroxide ในน้ำกลั่นเสร็จแล้ว นำ DAB ผสมให้เข้ากับสารละลายดังต่อไปนี้

| | | |
|----------------------|------|---------------------|
| 1. DAB Substrate | 0.20 | มิลลิลิตร (~ 4 หยด) |
| 2. Buffer pH 7.5 | 0.10 | มิลลิลิตร (~ 2 หยด) |
| 3. Hydrogen peroxide | 0.10 | มิลลิลิตร (~ 2 หยด) |
| 4. Distilled water | 5 | มิลลิลิตร |

ขั้นตอนการเตรียม DAB Substrate Kit (3, 3'-diaminobenzidine)

นำสารละลายทั้งหมดผสมรวมกันในขวดที่ปิดฟอยด์มิดชิดเพื่อป้องกันแสงซึ่งทำให้น้ำนั้นเกิดปฏิกิริยาขึ้นได้ จากนั้นเมื่อถึงเวลาใช้ DAB Substrate Kit ให้เติม Hydrogen peroxide 0.10 มิลลิลิตร (~ 2 หยด) และนำไปใช้งานทันที

หมายเหตุ : ข้อควรระวังในการใช้ DAB (3, 3'-diaminobenzidine) ควรใช้ในที่ปลอดแสงเพื่อป้องกันสารทำปฏิกิริยากับแสงซึ่งจะมีผลต่อเนื้อเยื่อ

สารละลาย PBS ปริมาณ 100 มิลลิลิตร ประกอบด้วย

| | | |
|--|-------|----------|
| 1. NaCl | 1.000 | กรัม (g) |
| 2. KCl | 0.024 | กรัม (g) |
| 3. $\text{NaH}_2\text{PO}_4 \cdot 12 \text{H}_2\text{O}$ | 0.056 | กรัม (g) |
| 4. KH_2PO_4 | 0.024 | กรัม (g) |

ประวัติการศึกษาและการทำงาน

| | |
|--------------------------------|---|
| ชื่อ –นามสกุล | จินดาหรา เปรมปราโมทย์ |
| วัน เดือน ปี ที่เกิด | 8 พฤษภาคม 2531 |
| สถานที่เกิด | อำเภอท่าศาลา จังหวัดนครศรีธรรมราช |
| ประวัติการศึกษา | วท. บ. (สัตวศาสตร์และเทคโนโลยีการเกษตร) สถาบันเทคโนโลยีพระจอมเกล้าเจ้าคุณทหารลาดกระบัง |
| ตำแหน่งหน้าที่การงานปัจจุบัน | - |
| สถานที่ทำงานปัจจุบัน | - |
| ผลงานดีเด่นและรางวัลทางวิชาการ | - |
| ทุนการศึกษาที่ได้รับ | - |